Aus der Kgl. II. gynaekologischen Klinik in München.
Direktor Prof. Dr. J. A. AMANN.

Ueber das Vorkommen von Carcinom in Ovarialdermoiden.

Inaugural-Dissertation

zur

Erlangung der Doktorwürde

in der

gesamten Medizin

verfasst und einer

hohen medizinischen Fakultät

der

Kgl. B. Ludwig-Maximilians-Universität zu München

vorgelegt von

Alfred Franck,
Medizinalpraktikant aus Hof a/d. S.

□ □ □

MÜNCHEN 1909.
Kgl. Hofbuchdruckerei Kastner & Callwey.

Aus der Kgl. II. gynaekologischen Klinik in München.
Direktor Prof. Dr. J. A. AMANN.

Ueber das Vorkommen von Carcinom in Ovarialdermoiden.

Inaugural-Dissertation

zur

Erlangung der Doktorwürde

in der

gesamten Medizin

verfasst und einer

hohen medizinischen Fakultät

der

Kgl. B. Ludwig-Maximilians-Universität zu München

vorgelegt von

Alfred Franck,
Medizinalpraktikant aus Hof a/d. S.

□ □ □

MÜNCHEN 1909.
Kgl. Hofbuchdruckerei Kastner & Callwey.

Gedruckt mit Genehmigung der hohen medizinischen
Fakultät der Universität München.

Referent: Herr Professor Dr. Döderlein.

So bestechend die Cohnheim-Ribbert-Wilms'-sche Geschwulsttheorie, die in allen Geschwülsten nur einseitig entfaltete Teratome auf dem Boden embryonaler Keimausschaltung sieht, durch die Einheitlichkeit des zugrundeliegenden Prinzips erschien, so hat sie doch den Ergebnissen der neueren Geschwulstforschung in keiner Weise standhalten können, trotz der zahlreichen Modifikationen und Rettungsversuche ihrer Anhänger. Ihre Gültigkeit ist schliesslich reduziert worden auf ein relativ kleines Gebiet der gesamten Onkologie, auf die eigentlichen Teratome. Aber auch für diese kann die Annahme der ursächlichen embryonalen Keimausschaltung keine genügende Erklärung bieten. Besonders Lubarsch und Robert Meyer haben dargetan, wie häufig embryonal verlagerte Zellen und Zellkomplexe erhalten bleiben, teilweise sich ausdifferenzieren, teilweise sich sogar zurückbilden. Robert Meyer hat in seinen Untersuchungen über die embryonalen Gewebseinschlüsse im weiblichen Genitaltraktus unumstösslich dargetan, dass Keimversprengung unabhängig von geschwulstartiger Proliferation erfolgen kann und auch nicht notwendig dazu führen muss.

Hierin liegt der erste Punkt, in dem uns die Erklärung des Wachstums der Geschwülste durch die Annahme einer embryonalen Keimausschaltung im Stiche lässt. Besten Falles kann uns diese Anschauung ein Verständnis geben für die formale Genese, keinesfalls aber für die kausale Genese. Noch weniger kann die Malignität selbst mit dem Hinweis auf den embryonalen Charakter der ausgeschalteten Zellen erledigt werden. Dieses erweist schon die Tatsache, dass wir gerade bei den Teratomen, für deren formale Genese einzig und allein embryonale Keimausschaltungen in Betracht kommen, nur in relativ seltenen Fällen blastomatöse Wucherung eines Bestandteiles finden. Zudem hat die neuere Geschwulstforschung immer mehr Argumente angehäuft, die es ablehnen müssen, in den bösartig wuchernden Zellen einfach embryonale Zellen zu sehen. Für die grösste Zahl der Car-

cinome liegen, wie Lubarsch auf der Tagung der Pathologischen Gesellschaft 1908 hervorhob, weder Anlass noch genügend Gründe vor, sie mit der Annahme embryonaler Keimausschaltung zu erklären. Nur für eine relativ kleine Reihe von Carcinomen sind abnorme Entwicklungsstörungen in Betracht zu ziehen, zweifellos in den relativ seltenen Fällen von Carcinomentwicklung in einem Teratom.

Aber wenn wir auch hier den Ausgangspunkt der blastomatösen Wucherung letzten Endes in der embryonalen Keimausschaltung suchen müssen, haben wir damit keinenfalls mehr gewonnen, als ein Verständnis für die formale Genese dieser Carcinome. Es beweist dies, wie erwähnt, schon der Umstand, dass im Verhältnis zur grossen Anzahl von Dermoiden mit ectodermalen Bestandteilen nur selten eine blastomatöse Wucherung des Deck- oder Drüsenepithels gefunden wird.

Während in der grössten Mehrzahl der Fälle die früher embryonal ausgeschalteten Zellen entsprechend ihrer jeweiligen Wachstums- und Organbildungstendenz sich analog wie normale Organbildungszellen ausdifferenzieren, muss für jene seltenen Blastome in Dermoiden eine besondere, noch dunkle Ursache gegeben sein, welche die Wachstumspotenz der Zelle im Sinne der dauernden und exzessiven Proliferation steigert.

Die blastomatöse Wucherung eines oder mehrerer Bestandteile eines komplizierten Teratoms hat ausserdem in mehrfacher Hinsicht ein besonderes onkologisches Interesse, besonders deshalb, weil es uns zwingt, die Ursache für die jeweilige maligne Wucherung in den betreffenden Ausgangszellen selbst zu suchen und die Annahme allgemeiner, sei es konstitutioneller oder diffuser spezifischer Auslösungsursachen von vorneherein auszuschliessen. Wenn in einem komplizierten Teratom unter den zahlreichen ausdifferenzierten Bestandteilen der zwei oder drei Keimblätter eben nur eine einzige zirkumskripte Stelle maligne Wucherung zeigt, so kann niemals die Annahme einer diffusen Krebsauslösungsursache diese lokale blastomatöse Wucherung erklären. Warum sollte von all den vorhandenen Organteilen nur gerade ein einziger dieser Auslösungsursache zum Opfer fallen? Warum soll die Mehrzahl der Organanlagen in ihrer Wachstumsfolge begrenzt sein und nur eine oder die andere eine unbegrenzte und dauernde Proliferation zeigen? Es scheint unmöglich, gerade für die blastomatöse Wucherung einzelner Komponenten eines Teratoms die Ursache ausserhalb der betreffenden Zellen selbst zu suchen. Ebenso unwahrschein-

lich wie andererseits eine vielfach bestehende Anschauung, dass es sich hier um eine sekundär erworbene Malignität vorher normaler Zellen handle.

Diese gewissermassen als Tumor (Kroemer) in Tumore entstehenden malignen Neoplasmen gehören grösstenteils zu den Plattenepithelcarcinomen und haben ihren Ursprung in der Epidermis der Dermoidhaut. Je nachdem der Zapfen selbst oder die versprengten Hautteile zum Ausgangspunkt der Cancroide werden, kann der Tumor die Dermoidanlage zerstören oder seitlich neben ihr dicke, knollige Konvolute entwickeln, oder endlich von mehreren Epidermisinseln aus gleichzeitig in die Peripherie vordringen.

In fortgeschrittenen Fällen, bei welchen der maligne Prozess die gesamte Cyste und den Ovarialrest verändert hat, ist es sehr schwer zu entscheiden, ob die maligne Neubildung vom Dermoid oder vom Ovarium ausgegangen ist. Man nahm früher an, dass diese Carcinome, die primär aus dem Dermoid sich entwickelten, zu den grössten Raritäten gehörten, aber mit der Zeit gelangte man doch zu der Ueberzeugung, dass sie häufiger seien, als es zuerst den Anschein hatte, denn seit den ersten Veröffentlichungen ist die Literatur rasch angewachsen, wenn man auch zugeben muss, dass ihre Frequenz im Verhältnis zu der grossen Zahl von Dermoiden doch relativ eine geringe ist.

Die Angaben freilich der einzelnen Autoren, welche teils selbst solche Fälle beschreiben, teils eine Kasuistik von solchen zusammengestellt haben, weichen hinsichtlich der Berechtigung oder Nichtberechtigung die einzelnen Fälle als einwandsfrei anzusehen, sehr voneinander ab, und die Angaben über die Häufigkeit des Vorkommens sind daher sehr variabel. Es hat dies seinen Grund darin, dass, wie schon vorhin angedeutet, bei weiter fortgeschrittener Ausdehnung des malignen Prozesses es mitunter auch schwierig sein kann, mit Sicherheit den Ausgangspunkt des Carcinoms als von dem Dermoid nachzuweisen. Keinesfalls dürfen heteroplastische Carcinome im Ovarium als auf teratomatöser Grundlage bestehend angesehen werden, seitdem wir wissen, dass gerade das Ovarium eine besondere Prädilektionsstelle für die Metastasen besonders der Magen-Darmcarcinome, aber auch der Mammacarcinome bildet.

Krukenberg ist der Erste, der darauf hinweist, dass zwar das gleichzeitige Vorkommen von Dermoidcyste und Carcinom in ein und demselben Ovarium schon wiederholt beobachtet und beschrieben worden sei, dass aber bisher bei

Aufzählung dieser Fälle und meist auch bei Beschreibung derselben noch nicht auseinander gehalten worden sei, ob im einzelnen Falle das Carcinom sich aus den charakteristischen Bestandteilen der Dermoidcyste selbst entwickelt hatte, oder ob es sich aus einem Teile des neben der Dermoidcyste erhalten gebliebenen Ovarialgewebes bildete, oder endlich, ob es sich um eine Cyste handelte, welche von Anfang an nur an einem Teile ihrer Innenfläche den Charakter der Cutis zeigte, zum Teile aber Anfänge glandulärer Bildung, welche später carcinomatös degenerierten.

Im ersteren Falle hätte man es nicht mit einer Kombination von Dermoidcyste und Carcinom zu tun, sondern mit der carcinomatösen Degeneration einer typischen Dermoidcyste, und man müsste erwarten, dass das Carcinom den Typus des Hautcarcinoms aufweise. Eine Ansicht, die wir nach der Veröffentlichung eines Drüsenkrebses von Yamagiva dahin modifizieren und erweitern können, dass es neben den Bestandteilen des Epithels der Haut auch solche von in Dermoid vorhandenen Drüsenanlagen sein können, die den Ausgangspunkt einer primären Carcinomentwicklung im Dermoid bilden können, wenn auch der Fall von Yamagiva der einzige seiner Art ist. Von Kehrer werden sogar gelinde Zweifel in die Richtigkeit des Drüsencarcinoms gesetzt, da manche Eigentümlichkeiten, die Yamagiva für die Deutung seines Falles als Drüsencarcinom heranzieht, auch in dem von ihm beschriebenen Fall sich fänden, Zweifel, die freilich nur Vermutungen bleiben, solange man von Yamagivas interessanten und wichtigen Präparaten Abbildungen vermissen müsste.

Prinzipiell ist ja, worauf auch schon Kroemer hinweist, kein Grund einzusehen, warum nur das Deckepithel den Ausgangspunkt der blastomatösen Wucherung bilden sollte, während die vorhandenen Drüsenanlagen dazu nicht imstande wären. Aber jedenfalls sind ausser Yamagivas Fall und dem von Pilliet, wo die Talgdrüsen den Ausgangspunkt eines Krebses abgegeben haben sollen, ausschliesslich Deckepithelkrebse beschrieben.

„Kann nun", wie Ludwig treffend sagt, „der Ausgang der malignen Zellwucherung von den Gewebselementen der Dermoidcyste selbst direkt im mikroskopischen Bilde nachgewiesen werden, oder sind die Geschwulstzellen morphologisch so beschaffen, dass man ihren Ursprung von den Organanlagen der Dermoidcyste ableiten kann, wie es bei den typischen Plattenepithelkrebsen zutrifft, so ist, vorausgesetzt,

dass der Tumor durch den klinischen Verlauf oder die Autopsie sicher als primäre Erkrankung erkannt werden kann, die Frage der primären malignen Degeneration der cystischen embryoiden Geschwulst selbst entschieden."

Tauffer schneidet die Frage der Entstehung der Dermoidcarcinome an und betont vom Plattenepithelkrebs, der bis jetzt bei primär carcinomatös degenerierten Dermoiden ausschliesslich festgestellten Krebsart, dass er sich bekanntlich nur aus dem Deckepithel der Haut oder aus epidermisartiger Epithelbekleidung der Dermoide entwickle.

Wenn Tauffer dies damit zu erklären sucht, dass die Drüsenanlagen verkümmert seien, dadurch bezw. durch die mangelnde Funktion und durch den wachsenden Innendruck ihre Vitalität und Proliferationsfähigkeit herabgesetzt sei, im Gegensatz zu dem Deckepithel, so ist dies eine petitio principii, die nicht bewiesen werden kann. Die Anlage und die Ausbildung der Drüsen kann dieselbe sein wie die des Deckepithels ihre Funktion ist ihrer Ausbildung entsprechend, bei Talgdrüsen sogar unter Umständen ausserordentlich stärker, und die mechanischen Verhältnisse wirken auf das Deckepithel als zunächst der inneren Oberfläche mehr schädigend ein. Man könnte ebensogut und mit grösserem Rechte dieselben Gründe umgekehrt anführen, was Tauffer auch tut, indem er den Innendruck auf das Epithel die Proliferation steigernd, auf die Drüsen dagegen hemmend wirken lässt.

Die älteste Veröffentlichung, die in der Literatur als primäres Dermoidcarcinom herangezogen, und von der Mehrzahl aller Autoren — dem Beispiele Krukenbergs folgend — als solche aufgezählt und anerkannt wird, stammt von Heschl aus dem Jahre 1860.

Es handelt sich um einen aus dem Becken hervorragenden, kindskopfgrossen Tumor, welcher an seinem rechten höckerigen Teile mit den Därmen verwachsen war.

„Innenfläche (nach Krukenberg) uneben, zum Teil schmutzig grau, hie und da von Jauche begleitet, darunter ulcerierend. Nach rechts hin verdickte sich die Wand der Cyste und bestand hier aus einer derben, an der Oberfläche höckerigen, grauroten Aftermasse, welche etwa die Grösse einer Mannsfaust hatte. Nach der Innenfläche der Cyste zu war ihre Oberfläche in Zerfall begriffen."

„Die mikroskopische Untersuchung dieser Aftermasse ergab: Ein bindegewebiges Stroma mit länglichen Hohlräumen und in diesen eine Menge grosser Zellen, die teils flaschen- und kolbenförmig waren, teils

aber mehrere, die nach verschiedenen Seiten einen Ausläufer hatten. Sämtliche enthielten bald einen, bald mehrere Kerne."

Vor Heschl wird diese Geschwulst als ein Ovarialdermoid bezeichnet, das sich mit einem Carcinom kombiniert hatte. Krukenberg meint, dass, soweit man sich ein Urteil bilden kann, wohl am wahrscheinlichsten ein Plattenepithelcarcinom, eine carcinomatöse Degeneration der Dermoidcyste vorlag.

Auch die folgende Beobachtung von E. v. Wahl ist nur kurz beschrieben. Zwischen ihr und der von Heschl liegt ein Zeitraum von 23 Jahren, und man wird nicht fehl gehen, wenn man diesen Umstand nicht etwa mit einer geringeren Frequenz der Dermoide, sondern vielmehr damit erklärt, dass einerseits das Interesse an der malignen Entartung noch nicht so allgemein war wie heutzutage, andererseits die mikroskopischen Untersuchungsmethoden noch nicht exakt genug waren, und man sich vielfach mit der Tatsache eines malignen Neoplasmas ohne genaue mikroskopische Untersuchung abfinden musste.

Die Neubildung bestand in einem Tumor, der den unteren Abschnitt des Unterleibs zwischen Symphyse und Nabel ausfüllte und von links her in Form eines traubenförmigen, aus walnuss- bis apfelgrossen Knoten bestehenden Konvoluts ansteigend, eine mehr gleichmässige, kugelige Gestalt gewann und deutliche Fluktuation zeigte. Er war mit Colon ascendens und Netz verwachsen; die Wandung des ersteren war im Bereich der Verwachsungen mit faustgrossen Knoten durchsetzt.

„Der Tumor stellte sich als Dermoidcyste mit Konvoluten von fusslangen, blonden Haaren heraus. Die Wandungen und der Stiel mit markigen Knoten besetzt, die alle sonderbarerweise den Charakter des alveolären Carcinoms mit myxomatöser Grundsubstanz darboten."

Tauffer hält diesen Fall für weniger verwertbar, weil der Charakter des Carcinoms wenig klar sei und die Carcinomzellen nicht näher beschrieben seien, und er erwähnt ihn nur deshalb, weil der Autor denselben als primär carcinomatös entartete Dermoidcyste betrachtet haben will. Auch Kehrer hält die Beobachtung von E. v. Wahl sowohl anatomisch, als histologisch zu ungenau beschrieben, als dass sie beweiskräftig erachtet und ein alveoläres Sarkom der Dermoidcyste oder gar ein primärer Gallertkrebs des Colon mit Uebergreifen auf ein Dermoid ausgeschlossen werden könnte. Nachdem aber E. v. Wahl selbst den Tumor als eine carcinomatös entartete Dermoidcyste bezeichnet, liegt eine Be-

rechtigung nicht vor, seine Angaben nur auf Grund der Kürze der Beschreibung zu bezweifeln. Jedenfalls sind die beiden Fälle von Heschl und von E. v. Wahl die ersten, die überhaupt veröffentlicht wurden, und schon deshalb von grossem Interesse.

Biermann gibt als erster eine exakte mikroskopische Beschreibung eines einwandfreien Falles von echtem primären Dermoidcarcinom, das seinen Ursprung vom Ectoderm des cystischen Embryoms nimmt:

„Die Lage der Abdominalorgane durch eine etwa viermannskopfgrosse Geschwulst, die mit den Genitalien in Zusammenhang stand, auf das hochgradigste alteriert, so dass der ganze Darm aufwärts gedrängt und stark komprimiert erschien. Auf dem Peritoneum der unteren Fläche des Zwerchfells hatten sich bis haselnussgrosse Knoten einer medullären, von zahlreichen Hämorrhagien durchsetzten Aftermasse entwickelt. Auf der Leber fanden sich bis erbsengrosse Knoten von Geschwulstmasse der Konvexität des rechten Lappens aufgelagert."

„Bei Präparation der Geschwulst zeigte sich, dass dieselbe in innigem Zusammenhang mit der Harnblase und dem Uterus stand, während .... ein Fortsatz der Geschwulst in das Cavum Douglasii eingedrungen und dort Decubitus von Vagina und Rectum hervorgerufen hatte. Das Ovarium durch die Aftermasse gänzlich zerstört und auch die zugehörige Tube von dieser durchsetzt. In das linke Ovarium hatte die Aftermasse so hineingewuchert, dass nur mehr ein kleiner Teil derselben kenntlich erschien, während die linke Tube von der Geschwulst frei war. Durchschnitte der grobkernigen Geschwulst zeigten in derselben allenthalben vielenorts ein von kleinen Cystenräumen durchsetztes medulläres Neoplasma, welches sich auch in den meisten retroperitonealen Lymphdrüsen vorfand."

„Unter dem Mikroskop boten die cystischen Hohlräume der Epidermis ähnliche Bilder; es erschien die reichliche Wucherung eines epidermidalen Krebsgewebes, das in zahlreichen Nestern und Zügen das Gewebe durchsetzte und exquisite Krebszapfen mit zahlreichen Perlkugeln formierte. Es handelte sich um einen Plattenepithelkrebs mit sehr grossen Krebszapfen und Bildung grosser Epithelperlen. Da nun erfahrungsgemäss die Krebszellen meist sehr genau die besonderen Eigentümlichkeiten ihres Muttergewebes wiedergeben, die hier besprochene Neubildung vollständig den typischen Epidermidalkrebsen entspricht, bei diesem Tumor ausser dem Epidermidalkrebse auch Elemente der Haut mit ihren Drüsen und Knorpel- und Knochenteilen vorhanden sind, da endlich hie und da geradezu die Krebszapfen aus der Epidermis umschriebener Hautpartien in der Geschwulst entspringend gesehen wurden, dürfte wohl anzunehmen sein, dass hier die teradoide Einlagerung in das Ovarium der

Ausgangspunkt der Carcinombildung in demselben gewesen sein möchte."

Mit dem wachsenden Interesse mehren sich nun zugleich mit der Anwendung genauerer Untersuchungsmethoden die Zahl der Veröffentlichungen in rascherer Folge.

Die Geschwulst, die Himmelfarb beschreibt, stellt eine Höhle mit dicken Wänden dar und ist mit einer rahmartigen, der Vernix caseosa ähnlichen Masse angefüllt. An der hinteren Wand dieser Höhle finden sich Haare in Form eines ziemlich langen Stranges und und ein kindskopfgrosser Klumpen von Haaren, die durch eine noch dickere Masse als die letzteren verklebt sind. Im Innern der Geschwulst gehen von einer Wandung zur anderen zwei lange, fleischartige Stränge. In dem unteren Teil der Geschwulst finden sich knotige Hervorragungen aus morschem medullären Gewebe bestehend und zwischen ihnen eine 5 cm grosse Oeffnung, die in die Höhle der ausgedehnten Harnblase führt.

„An anderen Stellen der inneren Fläche ist die Geschwulst von fibrösen und knorpeligen Platten durchsetzt. Die Geschwulst hat einen Stiel, der im Bereich der Gegend des rechten Eierstockes endigt, an dessen Stelle sich ein Knoten von markförmiger Konsistenz findet. Der linke Eierstock ist von Apfelgrösse, stellt auch eine Dermoidgeschwulst dar. . . . Einige Dünndarmschlingen sind von der Geschwulst komprimiert und mit frischen eitrigen Auflagerungen an der Drückungsstelle bedeckt."

„Die mikroskopische Untersuchung der obenerwähnten Knoten des unteren Geschwulstteiles zeigte ausgesprochene carcinomatöse Degeneration:

Die Knoten bestehen aus Bindegewebe mit kleinen, rundlichen, alveolären Zwischenräumen, in denen konzentrisch geschichtete Nester von verhornten Epithelien eingelagert sind. Somit lautet die anatomische Diagnose: Cysta dermoidalis ovarii dextri cum degeneratione carcinomatosa, Dermoid ovarii sinistri, Perforatio in cavum vesicae urinariae, Peritonitis consecutiva."

Himmelfarb betont vor allen Dingen die enorme Grösse der Geschwulst, die in der Tat in keinem der übrigen bisher veröffentlichten Fällen erreicht wird.

Eine zweite Eigentümlichkeit des Falles sieht er darin, dass beide Eierstöcke Sitze von Dermoidtumoren waren, während nach Olshausen als Regel die Dermoidcyste nur in einem Ovarium vorkomme, wenn auch schon eine hinreichende Zahl von doppelseitigen Tumoren beschrieben seien. Diese letztere Auffassung finden wir nach den neueren Untersuchun-

gen vollauf bestätigt, denn die Literatur der letzten Jahre enthält eine erstaunliche Häufung von doppelseitigen Dermoiden. Kroemer erwähnt ausser den älteren Mitteilungen von Olshausen und Pfannenstiel, die beide 4 Doppelbeobachtungen verzeichneten, folgende stattliche Autorenreihe: Carles, Flaischlen, Kappeler, Wilms, Stark, Falk, Fischer, Gravitz, Guibal, Gueriot, Guizzardi, Günzburger, Hennes, Jakobsohn, Kartunbkansbaja, Kehrer, Kerntler, Legueu, Limnell, Menge, Münster, Norris, Pestemazoglu, Pfeifer, Gyula, Pothérat, Preisendanz, Routier, Saniter, Segond, Seitz, Steinert, Vouwerts, Völker, Walter, Wulkow, Rivers, Pollock.

Krukenberg beschreibt einen von Veit operierten Tumor, der etwa kindskopfgross und sich bei der Durchschneidung als aus zwei Dermoidcysten bestehend erwies. Die Wandstärke der grösseren war sehr verschieden, an einzelnen Stellen sehr dünn, an manchen wieder stärker.

„Den dünneren Partien entsprechend, ist die Innenfläche der Cyste im ganzen glatt, doch finden sich zahlreiche, etwas prominente Inseln eingestreut. Mikroskopisch finden sich an diesen dünneren Wandpartien geschichtete, zum Teil verhornte Plattenepithelien, nur Andeutungen von Papillen, eine wenig ausgeprägte Coriumschicht und eine dicke bindegewebige Faserschicht. Den Inseln entsprechend ist die Epithelschicht erheblich stärker, in der Hornschicht finden sich ganz vereinzelt kleine Perlkugeln, das darunterliegende, deutlich abzugrenzende Rete Malpighi zeigt starke Hypertrophie, die Papillen sind unregelmässig gestaltet. Stellenweise sind die Epithelschläuche bereits von der Oberfläche abgeschnürt und dringen in die feste äussere Bindegewebslage des Tumors vor."

„In der Nähe des Stieles findet sich eine 1 cm breite papillomatöse Excrescenz, welche 2—3 mm weit in das Lumen der Cyste hineinragt. Mikroskopisch finden sich hier stärker ausgeprägte Papillen, ein breites Rete Malpighi, durchsetzt von verhornten Epithelnestern und eine reichliche Hornschicht, in letzterer gleichfalls einige Nester von verhorntem Epithel. Der grösste Teil der Cystenwand ist jedoch erheblich stärker, bis 3 cm dick. Sie besteht der Hauptsache nach aus einem exquisiten Plattenepithelcarcinom, in dessen Alveolen sich massenhaft verhornte Cancroidperlen vorfinden, stellenweise die Alveolen ausschliesslich erfüllend. Diese Carcinommasse liegt wesentlich mitten in der äusseren bindegewebigen Faserschicht der Dermoidcyste, ist also grösstenteils nach innen wie nach aussen von festen Bindegewebszügen eingeschlossen. Auf der Höhe einzelner Prominenzen liegt jedoch das Carcinom frei zu Tage. Auch nach innen zu wird das Carcinom, wie erwähnt, meistenteils von einer, wenn auch dünnen Faserschichte begrenzt. Hier folgt dann auf die Faserschicht eine wenig ausgeprägte Coriumschicht mit nur angedeuteten Papillen und als innere Begrenzung ein geschichtetes Plattenepithel. An anderen Stellen fehlt jedoch die innere Faserschicht, so dass das Carcinom frei zu Tage liegt. Meist haben diese

Stellen ein etwas vertieftes, bröckeliges Zentrum, in welchem das Carcinomen offenbar bereits in Zerfall begriffen war, während mehr peripher die Innenschichten mikroskopisch etwa dasselbe Bild aufweisen wie die oben beschriebenen hautähnlichen Inseln an den dünneren Tumorteilen. An 3—4 Stellen jedoch, an welchen das Carcinom gleichfalls frei zu Tage liegt, ist das Verhalten ein anderes. Hier ragen die Carcinommassen aus der ringsum kraterförmig aufgeworfenen Bindegewebsschicht hervor, über welcher das Epithel keineswegs atypische Wucherungen aufweist. Es ist wohl anzunehmen, dass hier die Carcinommassen, welche sich im Innern der äusseren Faserschicht fortentwickelten, den medianen Teil der Faserschicht zersprengt haben."

„In die zweite, kleinere Cyste ist das Carcinom der Hauptcyste nur an einer etwa 15 mm im Durchmesser haltenden Stelle durchgebrochen. Auch im Netz fand sich ein etwa nussgrosser, kleinhöckeriger Tumor, der mikroskopisch dieselbe Beschaffenheit zeigte wie das Carcinom der Dermoidcyste, nur dass die Cancroidperlen in den Alveolen nicht so massenhaft vorhanden waren und noch nicht eine so erhebliche Grösse erreicht haben. Cystische Hohlräume oder Haare waren nicht vorhanden."

„Es handelt sich", so folgert Krukenberg aus seiner Untersuchung, „um eine Dermoidcyste, deren hautartige Inseln carcinomatös degenerierten. Bei einzelnen Inseln ist diese Degeneration noch im Beginne, bei anderen weiter fortgeschritten. Das Carcinom entwickelte sich als typischer Hornkrebs, drang in die Lamellen der Faserschicht ein, drängte diese auseinander, erreichte von hier aus an einzelnen Stellen wiederum die innere Oberfläche und bewirkte von hier aus Metastasen in der Peritonealhöhle, speziell im Douglas'schen Raum und im Netz."

Der Arbeit Krukenbergs schliesst sich die von Pottien an, aus der wir die wichtigsten Sätze zitieren.

„Der exstirpierte Tumor selbst erweist sich als eine über gänseeigrosse Ovarialcyste, die mit sehr vielen hellblonden Haaren und einem schmierigen gelblichen Brei ausgefüllt ist. Ihre Wand ist leicht höckerig, uneben, ziemlich dick, auf der Schnittfläche gelblichweiss, speckig glänzend. An ihrer hinteren Fläche ein Stück Dickdarm angeheftet, das durchweg bis auf die Schleimhaut von grauweissen, pockigen Neubildungsmassen durchsetzt ist, sowie ein knotiger, ebenfalls aus Neubildungsmasse bestehender Wulst.

„Die mikroskopische Untersuchung ergibt auf Schnitten durch die Wand der Cyste ein stark bindegewebiges Stroma mit viel Spindelzellen und typischen Krebszellnestern. Die Zellen der letzteren sind teils rundlich, grob gekörnt, teilweise ohne Kern, teils zylindrisch, grob gekörnt, mit und ohne grossen Kern, viele mit mehreren Kernen. Einzelne verhornte Zellen, keine Andeutung von Papillen. Ein Schnitt durch den in dem Uterus liegenden Tumor gibt ein ähnliches Bild. Dieselben aus runden und

zylindrischen Zellen bestehenden Krebszellennester. Das bindegewebige Stroma stellenweise infiltriert."

„Es ist dies also ein Fall von echter carcinomatöser Degeneration einer einfachen Dermoidcyste, während das andere Ovarium nicht cystös entartet ist."

Auch bei Pfannenstiels Fall (Simmerling) kann ein Zweifel über die Echtheit eines primären Dermoidcarcinoms nicht bestehen.

„Kindskopfgrosse Geschwulst mit glatter, grosshöckeriger Oberfläche. Im allgemeinen weissgelblich, mit vielfachen, glasig bläulichen Buckeln. Am Boden in der Nähe des etwa 1½ Querringer breiten Mesosalpinx fühlt sich die Geschwulst mehr solide an. Ein Einschnitt lehrt, dass dort, von einer dicken fibrösen Wand umgeben, eine apfelgrosse Dermoidcyste liegt, erfüllt mit gelber Schmiere und pigmentlosen Haaren; in der Wand kleine, schalenförmige Verkalkungen. Eine verhältnismässig dünne, bindegewebige Wand trennt die Dermoidcysten von dem übrigen Cystom. An mikroskopischen Durchschnitten dieser Wand sieht man auf der einen Seite Gewebe von Cutis mit tief und gleichmässig hineindringenden Plattenepithelnestern (Carcinom) in der Mitte gefässhaltiges, mehr lockeres Bindegewebe und auf der anderen Seite das einschichtige, schöne Cylinderepithel, welches dieser Klasse von Cystomen eigentümlich ist. In der Wand der Geschwulst sind Pakete von Faustgrösse zu finden, in welchen durch dünne Bindegewebsbalken voneinander getrennte Hohlräume bienenwarbenartig aneinanderliegen."

Von den drei Veröffentlichungen Gebhards kommt nur die zweite als sicherer Fall in Betracht, während es bei den beiden anderen zweifelhaft erscheint; ich führe sie nur der Vollständigkeit halber an.

1. 1894. „Ueber mannskopfgrosser, unregelmässig gestalteter Tumor, bestehend aus drei etwa kleinkindskopfgrossen Hohlräumen, deren jede dermoiden Brei und Haare enthält. In der einen Cyste bemerkt man ein Stück Knochen mit zwei Schneidezähnen. Eine andere der Cysten besitzt eine 1 cm dicke Wandung von markiger Beschaffenheit."

Gebhard sagt, dass die mikroskopische Untersuchung zwar keine positiven Anhaltspunkte für die Entstehung des Carcinoms aus Plattenepithel gäbe. Cancroidperlen fehlten vollkommen, doch liesse die ausserordentliche Grösse der Zellen, der ausgesprochen alveoläre Bau die Annahme eines Plattenepithelkrebses zum mindesten nicht ausgeschlossen erscheinen.

2. 1894. „Gut faustgrosser Dermoidtumor, aus einer einzigen, mit Fett und Haaren gefüllten Cyste bestehend, Knochen und Zähne nicht vorhanden. Der Tumor ist mit einem Teil des Rectums unmittelbar verwachsen. Die mehrere Centimeter dicke Verbindungsstrecke, welche ungefähr die Hälfte der Geschwulstperipherie ein-

nimmt, besitzt eine markige Beschaffenheit. An den mit dem Rectum nicht verwachsenen Teilen ist die Wandung dünn, membranös."

„Das Carcinom reicht bis an die Mastdarmmuskulatur heran, dringt aber in dieselbe nicht hinein. Die Rectalschleimhaut, welche an dem Tumor in grösster Ausdehnung vorhanden ist, lässt überall normale, mit einschichtigem hohen Cylinderepithel bekleidete Drüsen erkennen."

In diesem Falle kann man, wie Gebhard betont, zunächst die Vermutung hegen, das Carcinom sei primär von der Rectalschleimhaut ausgegangen, indessen spricht gerade hier der mikroskopische Befund direkt für die dermoide Genese des Tumors. „In einem von Rundzellen ziemlich reichlich durchsetzten Stroma liegen grössere und kleinere Alveolen, deren Inhalt die Abstammung vom Plattenepithel nicht verleugnen kann. Die Zellen zeigen deutlich den Typus des letzteren und sind im Zentrum der Alveolen vielfach in konzentrischer Schichtung angeordnet. Verhornungsprozesse gleichfalls an verschiedenen Stellen erkennbar."

Eine beigefügte Zeichnung ergibt die Richtigkeit von Gebhards Schlussfolgerung.

3. 1895. „Unregelmässig gestalteter, etwa kindskopfgrosser Tumor. Derselbe besteht aus mehreren Cysten, deren eine Fett und Haare enthält. Eine etwa faustgrosse Cyste zeigt auf dem Durchschnitt ein gallertig festes Aussehen und fühlt sind sandig an. Hier liegen einige markige Knoten eingesprengt. Die übrigen, mehr soliden Teile des Tumors bestehen aus Drüsenräumen, welche mit Kalkpfröpfen angefüllt sind. Papilläre Excrescenzen sind nicht vorhanden. Die mikroskopische Untersuchung der markigen Partien ergab ein deutliches Carcinom mit alveolärem Bau, aber ohne Cancroidperlen, die Zellen sind vielfach verkalkt und lassen keinen Schluss über ihre Abstammung zu.

„Wir sind also hier", resumiert Gebhard, „nicht in der Lage zu bestimmen, ob das Carcinom wirklich von dermoiden Elementen seinen Ausgang genommen hat, wenngleich auch keinerlei Befunde für die Annahme einer drüsigen Genese sprechen."

Tauffers Dermoidcyste war von der Grösse eines Kindskopfes, die das kleine Becken nahezu ausfüllte und umfangreiche Verwachsungen mit der Bauchwand und dem Bauchinhalt zeigte und in Becken und in Rectum durchgebrochen war, sowie Metastasen an der Serosa des Ileums und in den iliacalen und retroperitonealen Lymphdrüsen gesetzt hatte. Im Innern der Cyste fand sich ein schmutzigweisser, jauchiger, übelriechender, fettiger Inhalt, vermengt mit rötlichen, ballenartig zusammengerollten, bis 40 cm langen Haaren. Die hautartige Innenwand war ziemlich gut erhalten, Haarschäfte beherbergend.

„An der hinteren Wand sass ein hervorragender, jauchiger Wulst von fleischiger Konsistenz. Am rechten unteren Segmente der Cysteninnenfläche eine kinderhandtellergrosse, fein granulierte, mit graulichweissen, epithelartigen, feinen Körnchen besäte Stelle, in deren Mitte, etwa dem Sitze des rechten Ovariums entsprechend, ein hühnereigrosser, abgerundeter, an der Oberfläche zerfallender Knoten sitzt, dessen Schnittfläche graulichweiss, fein gekörnt, drüsenartig erscheint, mit weissen, undurchsichtigen epithelialen Zeichnungen und mit einem mehr transparenten, etwas eingesunkenen Bindegewebsgerüst. Dieser Knoten ist von einigen erbsengrossen, zerfallenen, unregelmässig lakunären Höhlen durchsetzt."

„Genauerer Untersuchung wurden die hautartigen Partien der Innenwand unterworfen. Ferner die Uebergangsstelle derselben in die besagte verjauchte Stelle, der in der Mitte derselben befindliche Knoten und einige metastatische Knötchen aus der Darmwand."

„Schnitte aus der Grenze der genannten verjauchenden körnigen Granulationsfläche zeigten nebst spärlichen Haarwurzeln zylindrische und mit Hornepithel bedeckte Zellen, welche, die Oberfläche der Cystenwand bedeckend, auf einmal in der Dicke zunehmen und zahlreiche zapfenartige Fortsätze in das darunter liegende Bindegewebe des Corium treiben, sodass man an diesen, wie auch an den durch den genannten Knoten geführten Schnitten das Bild zweier ineinander eng verflochtener Netze mit verschiedenem Ueberwiegen des einen oder anderen Gewebes gewinnt."

„Ausser dem direkten Uebergange des Deckepithels in die besagten, mehr oberflächlichen, soliden Epithelzapfen kann man aber auch ein tieferes, aus Kolben, Zapfen und anastomosierenden Strängen bestehendes Zellnetz nachweisen, dessen Zellen durch den vollständigen Mangel einer Intercellularsubstanz durch ihren grossen, bläschenförmigen Kern, durch ihre partielle Verhornung und Bildung echter Epithelperlen als evidente Deckepithelien sich erweisen"

„Die Konfiguration dieses tieferen epithelialen Netzes zeigt das charakteristische Bild gefüllter Lymphgefässe bezw. Saftkanälchen, wie man es bei den Krebsen so oft vorfindet, so dass in Anbetracht auch der heterotopischen Lage derselben es als bewiesen zu betrachten ist, dass hier mit Krebsmassen gefüllte Lymphbahnen vorliegen. An vielen Stellen ist fast das ganze mikroskopische Gesichtsfeld von Epithel-(Cancroid-)perlen eingenommen."

„Da wir nun die Identität der in den Lymphspalten befindlichen Zellgruppen mit dem Deckepithel durch Nachweis einer stellenweisen Wucherung des Plattenepithels und dessen direkten Uebergang in solide, in die Lymphspalten unbegrenzt vordringende Zellzapfen geliefert haben und dies durch den Charakter der Zellen, hauptsächlich aber durch Bildung in Verhornung begriffener Epithelperlen ebenfalls nachgewiesen sehen, so liegt eine sogenannte atypische, d. h. die normalen physiologischen Grenzen nicht respektierende Epithelwucherung mit regressiver Verhornung der Zellzapfen vor, die nebst massenhafter Epithelperlenbildung sämtliche Charaktere eines

Plattenepithelcarcinoms darbieten. Besagten Charakter eines verhornenden Plattenepithelkrebses bewahrt die Neubildung auch in ihren Darmmetastasen."

Im gleichen Jahre wie Tauffer veröffentlicht Wilms einen Fall einer Dermoidcyste, die in grosser Ausdehnung durch Plattenepithelkrebs der Haut der Anlage selbst zerstört war.

„An der Innenwand der Cyste springt entsprechend einem von aussen sichtbaren Hügel ein etwa 6 cm im Durchmesser haltender Höcker vor, der auf eine kleine Strecke hin kräftig behaarte Kutis trägt. Der grössere Teil dieses Vorsprungs ist mit papillären, oberflächlich ulcerierten Wucherungen bedeckt. Letztere werden durch die wenig erhaltene Haut an einzelnen Stellen eingeschnürt, so dass sie wie blumenkohlartige Gewächse über das Niveau der Haut hervorragen."

„Ueber den Ursprung des Carcinoms gibt die mikroskopische Untersuchung in unanfechtbarer Weise Aufschluss, da dort, wo die Haut in die vorspringenden papillären Wucherungen angrenzt, noch der direkte Uebergang von den Zapfen des Rete Malpighi in die Krebsnester nachzuweisen ist. Die Polymorphie, sowie die wechselnde Grösse der mit schönen, bläschenförmigen Kernen ausgestatteten Zellen sprechen an sich schon für ihre Herkunft vom Plattenepithel. Die reichliche Ansammlung von Rundzellen und die auffallend zahlreiche Mitosenbildung lassen auf ein rapides Wachstum des Tumors schliessen. Durch die äussere Ovarialkapsel ist die maligne Wucherung noch nicht durchgebrochen."

Während wir, wie schon früher erwähnt, in die Echtheit des Drüsencarcinoms von Yamagiva einige Zweifel setzen müssen, ist sein zweiter Fall ein typischer Plattenepithelkrebs.

„Bei Eröffnung der Bauchhöhle wird am Peritoneum viscerale eine grosse Anzahl von erbsen- bis hühnereigrossen, knotigen Neubildungen konstatiert. Die Oberfläche der Leber ist mit mehreren verschieden grossen Cysten versehen, welche eine breiige, schmierige Masse enthalten. Die knotigen Neubildungen am Mesenterium sind mit den Darmschlingen verwachsen. Der im Leben als Dermoidcyste des Ovariums diagnostizierte Tumor ragt von der Höhle des kleinen Beckens in die Bauchhöhle hervor und zeigt sich als eine cystische Geschwulst, deren Wand fest mit der Bauchhöhle verwachsen ist. An der Innenfläche sieht man viele lange Haare und zahlreiche knotige Erhabenheiten. Retroperitonealdrüsen angeschwollen und induriert."

„Anatomische Diagnose: Dermoidcyste des linken Ovariums. Entstehung des Carcinoms aus der Wand derselben. Dissemination desselben auf die seröse Fläche der Bauchwand, des Darmrohres und des Mesenteriums. Metastasen in den Mesenterial- und Retroperitonealdrüsen. Atheromatöse Lebercysten."

„Zum Zwecke der mikroskopischen Untersuchung wurden Schnitte aus der Wand der Dermoidcyste mit den knotigen Neubildungen, aus den Mesenterial- und Retroperitonealdrüsen und aus der adhärenten

Stelle des Darmrohres mit den Neubildungen des Mesenteriums angefertigt. An allen Präparaten sieht man das Bild des Plattenepithelkrebses. Alveolen von verschiedener Grösse und Form sind gefüllt mit direkt aneinander liegenden grossen, blasige Kerne führenden Plattenepithelzellen. Besonders sind an den Schnitten aus der Cystenwand und aus den Drüsen viele Alveolen wahrzunehmen, welche an der Innenfläche des Alveolenlumens eine Cylinderzellenreihe und darauf nach dem Zentrum zu gelegene Stachelzellen besitzen. Manche Alveolen zeigen entweder zentrisch oder exzentrisch liegende Epithelperlen. Die Aussenfläche der knotigen Neubildung an der Innenwand der Dermoidcyste ist zum Teil noch mit geschichteten Epithelzellen bedeckt, zum Teil tritt die fibröse Schicht, welche zugleich die ganze Dicke der Cystenwand zusammenzusetzen scheint, frei zu Tage. An den Präparaten aus der Cystenwand trifft man oft Stellen, wo die Epithelzapfen sich direkt von der bedeckenden Epithelschicht nach der Tiefe zu verfolgen lassen und sich reichliche Zellschläuche und Stränge vorfinden. Hier bemerkt man als Stroma nur relativ zellarme, fibröse Bindegewebszüge. Dagegen erweist sich das Stroma in den Drüsenmetastasen äusserst zellreich. Ebenso verhält es sich an der Darmwand, welche in dem Carcinom adhärent und ebenfalls carcinomatös infiltriert ist. An dieser Stelle sieht man, dass die carcinomatöse Wucherung durch die Muskelschicht bis zur Submucosa, ja sogar bis an die Mucosa reicht. Als Beweis, dass hier die carcinomatöse Wucherung von aussen her geschehen ist, sei hervorgehoben, in erster Linie das Fehlen einer Geschwürsfläche und das Erhaltenbleiben der Darmdrüsen in atrophischem Zustande bei hochgradiger Verödung der Muscularis und Serosa. Dazu kommt noch der Charakter des Krebses in Betracht."

Aus dem mikroskopischen Bild, das Yamagiva entwirft, zieht er mit Recht den Schluss, dass es sich in seinem Fall um eine einfache Dermoidcyste des Ovariums handelt, aus deren Wand nachträglich ein typischer Plattenepithelkrebs entstanden ist.

Ebenso ist der nächste Fall in der vorliegenden Veröffentlichungsreihe der von Thumim ein primäres Dermoidcarcinom.

„Eine auffällige Veränderung zeigt die Wand des Geschwulstsackes, jedoch an zwei Stellen. Zunächst findet sich in die Wand eingefügt eine nach innen wie nach aussen ziemlich gleichmässig flach kugelig vorspringende, also bikonvexe Verdickung, nach der Innenfläche zu etwas stärker hineinragend. Die Cystenwand geht in gleicher Beschaffenheit in weissliche, gelbliche Stellen, Verkalkungen, auf die Innenfläche dieser ca. 13 cm Durchmesser haltenden Masse über. Letztere ist von ausserordentlich derber und fester Konsistenz und zeigt auf der über ihre grösste Konvexität geführte Schnittfläche im allgemeinen ein derb fibröses Gewebe, das, von feineren weisslichen Zügen durchsetzt, auch kleine hämorrhagische Partien erkennen lässt. Nach dem Zentrum zu mehr mürbe und granulär, zeigt sich der äussere Teil der Geschwulst unregelmässig fetzig, zerrissen."

„In ganz gleicher Weise findet sich am entgegengesetzten Pole des Sackes eine etwa markstückgrosse Geschwulsteinlagerung, welche

ein getreues Miniaturbild der erst geschilderten in Form und Beschaffenheit darstellt. Nur ist die Konsistenz dieses Tumors im ganzen eine weichere."

„Die beiden kleinen Geschwülste zeigen übereinstimmenden Bau: typischer Hornkrebs, d. h. Plattenepithelkrebs mit massenhaft verhornten Epithelperlen. Es wechselt dem makroskopischen Verhalten entsprechend die Menge des Stromagewebes, das, im übrigen von meist zellarmer Beschaffenheit, nur hie und da kleinzellige Infiltration in unbedeutenden Zügen oder Herdchen aufweist. Die innere Partie des Haupttumors bis in die oberflächlichen Lagen des Bindegewebes hinein sind nekrotisch. Auch zeigen hier wie in noch tieferen Schichten die Carcinomzapfen nicht selten Unfärbbarkeit. An der kleineren Geschwulst ist ein Zusammenhang der Zapfen mit der verhornenden Plattenepithelbedeckung nachweisbar. Hier finden sich riesige Plattenzellen und auch Epithelperlen bereits in dem dem Stratum Malpighi entsprechende Schichten."

„An den für sich entfernten Teilen der vorderen Bauchwand ergibt die Untersuchung wesentlich ein schwieliges, derb fibröses, leicht gewelltes Bindegewebe mit herdweisen Infiltrationszügen. An zahlreichen Stellen in diesem scirrhösen Stroma grössere und kleinere Krebszapfen in verschiedenen Richtungen getroffen, von gleicher Beschaffenheit, wie in den benachbarten Geschwulstherden."

„Die makro- und mikroskopische anatomische Erscheinungsform der beschriebenen Geschwulst bestätigt, wie gesagt, vollgültig die besprochenen Erfahrungen. Der Krebs als typischer Hornkrebs, sein Ausgangspunkt und seine Verbindung mit der Plattenepitheldecke der Cystenauskleidung entspricht vollkommen den übrigen sieben sicheren Fällen, und die gleichzeitige Entwicklung mehrerer Krebsgeschwülste in derselben Dermoidcyste, sowie die Anfügung weiterer nicht krebsiger Dermoide findet sogar eine absolute Analogie in dem Falle Krukenbergs."

In dem Falle von Sänger, den dieser in Martin, „Krankheiten der Eierstöcke und Nebeneierstöcke" beschreibt, war der Tumor mit mehreren Dünndarmschlingen, S romanum und Netz verwachsen.

„An mehreren Stellen ist die Wand der Cyste von höckeriger, brüchiger Geschwulstmasse durchbrochen, so an Netz, Dünndarm und Blase, welche bei der Ablösung zum Teil an diesen hängen bleiben. Auslösung der Cyste, wobei die Hand durch derbe, bröckelige Neubildungsmassen durchdringen muss, schwierig. Im kleinen Becken hinterblieb eine grosse, muldenartige, starrwandige Höhle, ausgekleidet von Neubildungsmassen, welche Uterus, rechte Adnexe, zum Teile Blase gänzlich verdeckten."

„Innenwand der Cyste von welliger Oberfläche, an den dünneren Stellen glatter, an den von der harten Neubildung eingenommenen Partien eher breithöckerig. Die mikroskopische Untersuchung der harten, höckerigen Neubildung ergab ein typisches Plattenepithelcarcinom mit zahlreichen Epitheperlen. Da

an der Innenfläche der Cyste durch oberflächliche Nekrose die innerste epitheltragende Schicht verloren gegangen war, so liess sich über den Ausgang der Neubildung nichts Bestimmtes feststellen. Streckenweise lag dann nur Bindegewebe zu Tage, streckenweise noch etliche Lagen eines geschichteten Epithels. Die Weichteile der Embryonalanlage, um welche herum die Neubildung ihre stärkste Entwicklung zeigte, schienen in derselben ganz aufgegangen zu sein."

„Es handelte sich somit um ein typisches Plattenepithelcarcinom, ausgegangen vom Ectoderm eines cystischen Embryoms, in ausgedehnter, flächenhafter Verbreitung über die Innenwand der Cyste mit Durchwucherung ihrer Wand an verschiedenen Stellen und Uebergang auf Nachbarorgane. Gegenüber dem langsamen Verlaufe von Plattenepithelcarcinomen der äusseren Haut zeigte das Dermoidcarcinom augenscheinlich ein ungemein rasches, üppiges Wachstum und äusserste Bösartigkeit."

Kehrer gewann durch Operation zwei Präparate, von denen das grössere der rechten Seite einen mannskopfgrossen, annähernd rundlichen Tumor darstellte und durch dessen überall glatte Oberfläche einzelne Venen noch durchschimmerten.

„Die aufgeschnittene Geschwulst enthält den typischen, aus Talg und langen, blonden, zusammengeballten Haren bestehenden Dermoidbrei, nach dessen Entfernung an der linken Seite eine bedeutende Verdickung der Wand in der Ausdehnung von zwei Handtellern bemerkbar wird, welche von einem höheren Niveau aus allmählich nach der Peripherie zu ziemlich gleichmässig abschwillt. Auch nach aussen zu ist entsprechend diesem Bezirk eine ganz seichte Vorwölbung, so dass dieser Teil des Tumors, wenn man ihn senkrecht zur Oberfläche durchschnitten hat, eine bikonvexe Scheibe von fast 6 cm Durchmesser mit der Innenfläche zugekehrter stärkerer Krümmung vorstellt."

„Diese ganze kompakte Masse zeigt auf Durchschnitt eine weiche, markige Beschaffenheit und wird durch ungeordnet verlaufende, weissliche Bindegewebszüge in verschieden gestaltete grosse und kleine Felder geteilt. Von der Schnittfläche fliesst eine dicke, trübe Flüssigkeit, die einzelne gelbe Pfröpfe erkennen lässt, die man auch überall zerstreut in der Substanz dieses Tumorenteiles wahrnimmt. Je mehr nach aussen dem Peritoneum zu, um so dichter das Bindegewebe, um so mehr tritt die graurote, rückenmarkähnliche Beschaffenheit der Schnittflächen zurück, bis eine dünne bindegewebige Kapsel den ganzen soliden Bezirk der Geschwulst überzieht und sich kontinuierlich zur weiteren äusseren Umhüllung der Dermoidcyste fortsetzt."

„Die Innenfläche des dicken Tumors ist vollkommen glatt und ohne alle Erhabenheiten."

„Der billardkugelgrosse Tumor des linken Ovariums stellt gleichfalls eine annähernd rundliche, recht dünnwandige Dermoidcyste dar; ein Rest von Ovarialsubstanz ist noch vorhanden und lässt auf der Oberfläche einzelne nicht geplatzte Follikel erkennen. Die Innenfläche ist zum grösseren Teil mit einer glatten, dünnen Membran ausgekleidet, und nur in einem kaum grösser als fünfmarkstückgrossen Bezirk trifft

man eine Hautpartie, von der sich ein maulbeerartiger, fast ein gleichschenkeliges Dreieck mit oben abgerundeter Spitze vorstellender Dermoidhöcker erhebt. Er ist kirschkerngross und lässt wenige Haarstümpfe erkennen. Dicht an seiner Peripherie stösst man oben zu auf eine warzige, bohnengrosse Erhebung, die ein dichtes Büschel rotblonder, 20 cm langer Haare trägt und als der Ausläufer einer hautartigen Bedeckung von etwa zwei Drittel der Cysteninnenfläche anzusehen ist. Mehr mitten in dem grossen Hautbezirke liegt eine zweite, viel flachere Erhebung ohne Haarbesatz. Die häutige Bekleidung der Cysteninnenfläche geht nach der lateralen Wand zu in eine ganz glatte Zone über, die man als Bedeckung der markigen Bezirke bereits angetroffen hat.

Schnitte durch die Cystenwände an den von Haut innen freien Stellen ergaben als äussere Bedeckung kernarmes, derbes Bindegewebe, darauf folgte eine aus welligem Bindegewebe, wenigen Blut- und Lymphgefässen bestehende Schicht, die auf der linken Seite weniger dick war als rechts und nach innen zu von einer einfachen Lage Cylinderzellen bedeckt war, die aber zum allergrössten Teile abgehoben oder verloren gegangen waren. In der Dermidcyste der rechten Seite war von einer Epithelschicht nirgends etwas zu sehen."

„Bei der Durchsicht der Präparate aus dem sich als Carcinom erweisenden Anteil der rechten Dermoidcyste zeigt sich im grossen und ganzen derselbe morphologische Befund. Bei 50facher Vergrösserung sieht man eine ausgeprägt alveoläre Struktur, die durch Auftreten von regelmässigen, mit dichtstehenden, dunklen Kernen gefüllten Feldern in einem scheinbar bindegewebigen Gerüst entsteht. Bei genauem Zusehen erkennt man mit polymorphen, vorzugsweise aber rundlichen Kernen und mit nur wenig und schwach tingiertem Protoplasma versehene Zellen, die in Form von Zapfen, Kolben und Strängen in ausgedehnten Anastomosen stehen, häufig auf Quer- und Schiefschnitten getroffen sind und so in einzelnen Bezirken sehr grosse, in anderen kleinere, ja da und dort nur drei oder vier Zellen enthaltende Alveolen formieren. An der Peripherie derselben haben die zentral polymorphen Zellen eine annähernd cylinderförmige Gestalt angenommen, und dichter gedrängt stehen die ovalen Kerne in einer Reihe nebeneinander. Die netzförmige Anordnung der Zellenkomplexe, die auf den ersten Blick schon nichts anderes als Epithelzellen eines Carcinoms oder Epitheloidzellen eines Angiosarcoms sein konnten, sich aber bei genauer Betrachtung als erstere präsentierten, weist darauf hin, dass es sich hier um ein plexiformes, von einem präexistenten Epithel ausgehendes, in den Lymphspalten und Saftkanälen des Bindegewebes fortkriechendes, malignes Epitheliom handelt. Darauf deutet auch neben den morphologischen Gründen das Fehlen fast aller Lymphspalten in den carcinomatösen Bezirken, die dicht neben diesen in so grosser Zahl vorhanden sind. Freilich gelingt es nie, um grössere Alveolen herum Endothelkerne mit voller Sicherheit nachzuweisen, die aber bekanntlich nur von den Lymphkapillaren an mit der Vergrösserung von deren Kaliber Hand in Hand beobachtet werden, in den Lymphspalten, Saftkanälchen und Saftlücken aber fehlen."

„Das Bindegewebe der carcinomatösen Bezirke hat überall auf den Reiz der einwachsenden Geschwulstparenchymzellen durch eine geringere oder ausgeprägtere kleinzellige Infiltration geantwortet. Herrscht in jüngeren Bezirken um kleinere Zellnester herum das Bild der kleinzelligen, herdweisen oder streifigen Infiltration des oft sehr

dichten Bindegewebsstroma vor, oder ist dieses wenigstens überall von den kleinen, dunkelkernigen leukocytären Elementen durchsetzt, so haben sich in älteren Herden die Leukocyten in junge Spindelzellen umgewandelt, und es entstand ein kernarmes Gewebe, in dessen Bereich die zentralen Zellen der Alveolen zugrunde gegangen oder ausgefallen sind — kurz dasselbe bekannte Bild des scirrhösen Krebses. Nicht bloss hier, sondern auch in dem jüngeren Bezirk fällt die grosse Armut an kleinen Blut- und Lymphgefässen auf, deren Wände zum grossen Teil entzündlich verdickt sind und da, wo Kapillaren vorhanden sind, sind sie leicht kenntlich durch die wie gequollen aussehenden, halbkugelig ins Lumen vorspringende Endothelkerne. Diese spärlichen Gefässe — die arteriellen und venösen von Anfang an offenbar spärlich vorhanden und proportional dem Wachstum der Geschwulst ausgebildet, die Lymphräume ausser Punktion gesetzt durch die in ihnen vordringenden Carcinomzellen — erklären im Verein mit der Proliferationsenergie der Epithelzellen die Neigung zu regressiven Metamorphosen."

Niemals gelang es Kehrer, trotzdem er sehr zahlreiche Schnitte untersuchte, in ältesten Alveolen, wo man Epithelperlenbildung hätte erwarten dürfen, deren lamelläre Struktur zu beobachten oder mit Hilfe der Gram'schen Methode die charakteristische Hornreaktion zu erhalten. Nach seiner Ansicht spricht das nicht gegen Epitheliom, da bei demjenigen malignen Epitheliom, das im Stadium der Retezellen verharrt und das einen plexiformen Habitus zeige, man nur bei genauestem Zusehen gelegentlich einmal die Hornlamellen in den ältesten Zellbezirken der Krebsnester finde.

Auch der Fall von Klokow ist hierhergehörig, bei dem das Plattenepithelcarcinom seinen Ausgang von einem zungenförmigen Ausläufer der Epidermis nimmt, welche eine Fortsetzung der die zottenartige Dermoidbildung überhäutenden Kutis bildet.

„Eine reichliche Auflagerung von epithelialen Massen findet sich an der Oberfläche, die teils als isolierte Schüppchen, teils als Lamellen, teils als zwiebelförmige Schichtungsbildungen imponieren, die zum Teil im Zustande der Verkalkung sind. Fast alle aufgelagerten epidermoidalen Massen sind kernlos, nur vereinzelt sind kernhaltige Platten über die Wand zerstreut. Diese Hornmassen liegen über einem geschichteten Plattenepithel, das diesen ganzen Abschnitt kontinuierlich überzieht. Die Epidermis ist dabei nicht sehr dick, sie wird hie und da von dunkelkernigen Wanderzellen durchsetzt. Unter ihr findet sich ohne deutliche Papillenbildung eine von kleinen lymphoiden Rundzellen reichlich infiltriertes und von injizierten Blutkapillaren durchsetztes Bindegewebe."

„Von dem Plattenepithel der Oberfläche ziehen an verschiedenen Stellen schmale und breite Epithelstränge in die Tiefe und hängen zum Teil durch epitheliale Brücken miteinander zusammen, zum Teil liegen sie anscheinend isoliert frei im Bindegewebe. Im Zentrum der breiten Epithelstränge liegen die grossen Platten-

epithelien mit deutlich geriffelten Rändern locker nebeneinander und sind vielfach durch eingewanderte polynucleäre Leukocyten untermischt. An anderen Stellen findet sich wiederum im Innern der Stränge und Nester eine lose Anhäufung von kernlosen, verhornten Schüppchen, die zum Teil verkalkt sind, und wieder an anderen besteht eine Reizung zu Zwiebelbildungen. Das Innere vereinzelter grosser Epithelmassen besteht aus Hornplatten, einer amorphen, körnigen Masse und Leukocyten, deren Kerne durch Karyorhexis zerfallen und als blaue Krümmel verstreut sind. Die einzelnen Epithelkörper liegen ziemlich nahe beieinander und sind auch in der Tiefe durch ein an Rundzellen ziemlich reiches Stroma getrennt. Nach einer Seite hin scheint das ganze Carcinomgewebe nekrotisch, und aus einem solchen nekrotischen Bezirk stammen auch die verhornten Massen, welche die Oberflächen dieser Partien bedeckten. In dem nekrotischen Reviere, das sich über mehrere Gesichtsfelder erstreckt, fallen deutlich Krebszwiebeln auf, deren Zentren mehr oder weniger vollständig verkalkt sind. Die carcinomatöse Infiltration der Wand reicht ziemlich weit hinauf, doch findet sich noch ein feiner Bindegewebsstreifen, der die Aussenfläche überzieht. In den tieferen Partien ist das Bindegewebe der Wand zum Teil kernarm und derb. Bei kleineren Epithelnestern fällt mehrfach auf, dass nicht nur die Zentren verhornt sind, sondern dass auch an den Randpartien kernhaltige Elemente fehlen, so dass nekrotische Epithellamellen mitten in das kernhaltige Bindegewebe einrangiert scheinen."

„Der Hauptkörper der Dermoidbildung gibt nicht den Mutterboden des Tumors ab und ist daher trotz der ziemlich fortgeschrittenen Krebsentartung in seiner makroskopischen und mikroskopischen Konfiguration gut zu erkennen. Vielmehr hat sich das Carcinom von den Teilen der Epidermis aus gut entwickelt, die sich von der Dermoidbildung herabsteigend, auf die übrige Wand fortsetzt. Es wurden zwar Krebsmassen auch schon im Dermoid selbst gefunden, dicht neben dem Hirnbezirk, nur getrennt von ihm durch eine dünne, den Meningen entsprechende Haut. Hier liegen die Epithelnester aber im Innern, ohne Zusammenhang mit den epithelialen Produkten des dermoiden Hügels und sind sekundär aus der Nachbarschaft hineingewachsen."

Klokow führt in seiner Arbeit auch einen Fall von Dor und Bérard an, ohne indes eine genauere Literaturangabe zu machen.

„Die 2—3 mm im Durchmesser betragende Wand weist an einer Stelle eine Verdickung von 6 cm auf. Die verdickte Stelle ist derb fibrös und hat das Aussehen eines epithelialen Neoplasmas. Mit Hilfe des Mikroskopes erkennt man eine epidermoidale Bekleidung der Cystenwand, in der Haufen von leukocytenartigen Zellen mit stark tingierten Kernen eingelagert sind, die man aber auch als den Anfang einer krebsigen Degeneration ansprechen kann. (Dor und Bérard lassen die Frage unentschieden.)

„An den Schnitten aus dem Knoten, der einen pseudoacinösen Aufbau erkennen lässt, sieht man Epithelhaufen, die teils dem Laufe der Gefässe folgen, teils regellos in einem lockeren, spindelzellenhaltigen Stroma als kleinere oder grössere Häufchen zerstreut sind."

„Die Geschwulstzellen selbst sind verschiedenartig geformt, je nachdem die Epithelnester grösser oder kleiner sind. Im ersteren

Falle sind die Zellen mehr kubisch und polygonal, während sie im letzteren deutliche Plattenform erkennen lassen. An einzelnen Stellen sind zahlreiche Mitosen, an anderen wieder Zellen im Stadium der Nekrose nachweisbar, ohne dass man jedoch eine einzige Krebszwiebel entdeckte, die doch für die Plattenepithelkrebse sozusagen charakteristisch sind. Das Fehlen selbiger erklären die Autoren damit, dass es sich hier um ein relativ junges Carcinom handelt, indem es zu starker Nekrose nicht gekommen ist."

Klokow sagt am Schlusse, jedenfalls halten Dor und Bérard ihren Fall für ein nicht anzuzweifelndes Plattenepithelcarcinom, ausgehend von der epidermoidalen Bekleidung der Dermoidcyste des Ovariums, was auch nicht bestritten werden kann.

Der Fall von Limnell ist in den späteren Kasuistiken, wie sie Bab und Ludwig geben, noch nicht näher gewürdigt worden, obwohl er ebenfalls zu den sicheren Fällen zu zählen ist

„Mannskopfgrosser, linksseitiger Ovarialtumor von unregelmässiger Form, die Oberfläche graurot, sehr rauh von den zahlreichen Adhärenzen, durch die der Tumor an angrenzende Organe befestigt gewesen war. Der Tumor besteht aus einer oberen, den Hauptteil der Geschwulst bildenden, stark gespannten Partie und einem unteren, etwa zwei Fäuste grossen Teile von solider, mürber Beschaffenheit. Beim Durchschneiden entspricht der obere Teil einem grossen Cystenraum mit dünnflüssigem, graulichem, mit Fettflocken gemischten Inhalt. Die Cystenwand dünn, glatt, ausser unten, wo sie durch die feste Partie gebildet wird, welche teilweise in das Innere der Cyste hineinragt. Die freie Oberfläche dieser ist stark höckerig, ulcerierend, mit einzelnen kurzen, hellen Haaren bekleidet. Die Schnittfläche der inneren Teile der festen Partie zeigt ein marmoriertes Aussehen; vom Ovarium keine Ueberreste zu sehen."

„Mikroskopische Untersuchung: Die Adhärenzreste von der Oberfläche bestehen aus festem, fibrillärem Bindegewebe, unter dem das Keimepithel nirgends erhalten ist. Die dünneren Teile der Cystenwand bestehen aus einem wohlvascularisierten, kernreichen Bindegewebe mit parallel verlaufenden Balken. Auf der Innenfläche existiert keine Zellbekleidung, sondern dieselbe ist stellenweise mit Krusten von Detritusmassen mit eingebetteten Plattenepithelzellen überzogen. Die freie, dem Cystenlumen zugewandte Fläche der festen Partie, welche zahlreiche kraterförmige Vertiefungen bildet, ist mit Plattenepithelzellen in mehreren Schichten bekleidet. Von den inneren Schichten gehen zahlreiche solide Zellstränge in das darunter liegende Stroma, welches aus einem bald festen, bald lockeren fibrillären Bindegewebe besteht. Dadurch, dass die erwähnten Zellstränge in grosser Ausdehnung miteinander anastomosieren, dass sie stellenweise beträchtlich anschwellen und dass sie hie und da der Quere nach durchschnitten sind, nimmt die Schnittfläche ein recht buntes Aussehen an. Die in Form und Grösse sehr wechselnden Zellen bestehen überwiegend aus platten, pigmenthaltigen Epithelzellen, in dem dem Cystenlumen zunächst gelegenen Teile des Stromas finden sich mehrere dünne Haare ohne Scheide. Auch sind keine Haarpapillen oder Talgdrüsen zu sehen.

Am dichtesten kommen die Zellstränge in den innersten Teilen der festen Partie vor, wo sich auch einzelnen typische Cancroidperlen nachweisen lassen. Je mehr wir uns der Peripherie nähern, desto undichter und dünner werden die Stränge, bis sie endlich ganz aufhören, so dass wir in den äussersten Teilen der festen Partie einer breite Zone von demselben Bau finden, wie ihn die dünneren Teile der Cystenwand bieten. Völlig frei von Zellen des eben beschriebenen Aussehens, an einer Stelle, wo die Bildung von Zellsträngen nicht gar zu lebhaft war, finden wir die tiefere Schicht des Stromas aus Fettgewebe bestehend. Sowohl in den Zellmassen, als im Stroma finden sich reichliche, völlig normal gebaute Blutgefässe. Normales Ovarialgewebe nirgends vorhanden."

Mikroskopische Diagnose: Cystoma dermoidale carcinomatosum ovarii sinistri.

„Es unterliegt keinem Zweifel, dass wir es hier mit einer wirklichen, später hinzugekommenen carcinomatösen Degeneration des Dermoid selbst zu tun haben, dessen Epidermis den Ausgangspunkt bildete."

Für die Richtigkeit dieser Auffassung spricht nach der Meinung von Limnell auch der klinische Verlauf des Falles. Nachdem nämlich Patientin ein Jahr lang einen faustgrossen, unschuldigen Tumor beobachtet hatte, trat plötzlich eine starke Verschlimmerung ein, indem der Tumor schnell zuzunehmen begann und die Kräfte und der Allgemeinzustand der Patientin rasch heruntergingen. Einen Monat später wurde eine doppelseitige Ovariotomie vorgenommen; doch starb Patientin 10 Wochen darauf an allgemeiner Kachexie.

Pölzl konnte zwar einen Zusammenhang des Carcinoms mit normalem Epithel nicht nachweisen, kann aber trotzdem den Beweis für eine primäre Entwicklung führen.

„Die Betrachtung des Tumors ergibt, dass derselbe eine annähernd kugelige Gestalt mit einem Durchmesser von 15 cm besitze. An seiner Oberfläche zeigt er eine sehr derbe Adhäsionsmembran, ferner mehrere seichte Furchen und neben dem uterinen Ende der Tube eine Risstelle von ca. 4 cm Durchmesser, aus welcher eine grauweisse, zerfallene, krümeliche Gewebsmasse herausragt. Ein ähnlicher Einriss findet sich auch in der Nähe des unteren Poles. Neben diesen Rissen zeigen sichs mehrere knotige linsen- bis kirschkerngrosse Erhabenheiten, an deren Scheitel die Serosa arrodiert ist, wodurch die darunter befindliche Geschwulstmasse zu Tage tritt. Der obere Pol ist nahezu vollständig durch die bereits erwähnte Neubildungsmasse in einen soliden Tumor umgewandelt. Diese geht von der Cystenwand aus und durchsetzt dieselbe so, dass sie stellenweise bis 1,5 cm dick erscheint. In ihren zentralen Anteilen zeigt die Neubildung ausgedehnte Nekrose."

„Trotzdem zahlreiche Stücke aus den verschiedensten Teilen des Tumors histologisch untersucht wurden, konnte zunächst an keinem Präparate normale Hautstruktur aufgefunden werden. Erst bei wiederholter gründlicher Besichtigung der Geschwulst gelang es, in einer Nische des Cystenraumes einen ungefähr 2 cm grossen, leistenartigen

Vorsprung zu entdecken, der mit Epidermis überkleidet zu sein schien. Tatsächlich zeigen die von dieser Stelle aus angefertigten Präparate das histologische Bild von Haut mit Haaren, Talg- und Schweissdrüsen. An mehreren Stellen sieht man auch, wie den Grenzen dieses Hautbezirkes entsprechend, die epitheliale Auskleidung plötzlich aufhört und Granulationsgewebe an seine Stelle tritt. Vielfach findet sich auch an solchen Stellen Nekrose der drüsigen Hautanhänge, welche dann gleichfalls von Fremdkörperriesenzellen umscheidet sind. Ueber die Natur des Neoplasmas am oberen Pol der Cyste geben vor allem die Präparate aus dessen peripherstem Abschnitte Aufschluss, da die zentralen Anteile nekrotisch sind und keine Tinction annehmen. So sieht man in der von Neoplasma durchsetzten Cystenwand, wie Stränge, die zumeist aus polygonalen Zellen mit grossen, blasigen Kernen bestehen, in die Spalträume des fibrillären Bindegewebes vordringen und daselbst ausgedehnte Netze bilden. An anderen peripheren Stellen beobachtet man grössere, unregelmässige epitheliale Zapfen, in deren Zentren sich perlkugelartige Bildung nachweisen lassen. Das umgebende Bindegewebe zeigt zumeist sog. kleinzellige Infiltration."

„Trotzdem nun in der Umgebung des Neoplasmas an verschiedenen Stellen Stückchen der Innenwand untersucht wurden, konnte ein Zusammenhang des Carcinoms mit normalem Epithel nicht gefunden werden. Es konnte daher auch die Annahme erhoben werden, dass die Neoplasie überhaupt nicht von der Cyste ihren Ausgang genommen hat, sondern eine Metastase eines irgendwo in den inneren Organen entwickelten Tumors darstelle. Für diese Annahme liegt gar kein Anhaltspunkt vor; nach der histologischen Beschaffenheit könnte es sich nur um einen Plattenepithelkrebs handeln. Sämtliche diesbezüglich in Betracht kommenden Organe haben sich aber sowohl z. T. der Operation, als auch im späteren Verlauf als normal erwiesen. Da nun ferner die ganze epidermoidale Auskleidung der Cyste zersprengt war, so liegt die Annahme sehr nahe, dass die Neoplasie von einer solchen Insel ihren Ausgang genommen hat, wie die beschriebene, die ausserdem in der unmittelbaren Nähe der Geschwulst gelegen war. Ob dieselbe dann durch die Substitution mit Krebsmasse oder mit der Verdrängung und dem Zerfalle derselben ganz verschwunden ist, bleibt dahingestellt."

Ludwig bringt eine Uebersicht über die ihm bekannten Fälle primärer maligner Entartung von Dermoiden — carcinomatöser und sarcomatöser — und fügt derselben einen von ihm beobachteten Fall an.

„Das rechte Ovar in eine zitronengrosse, langgestielte, vollkommen freie Dermoidcyste umgewandelt. Links fand sich ein cystischer fluktuierender Tumor, der nach dem Beckenboden fest verwachsen war und dessen cystische Beschaffenheit nach unten zu einer harten knolligen Platz machte. Das linke Ovarium ist in einen über faustgrossen

Tumor umgewandelt, dessen Oberfläche im ganzen ein grobhöckeriges Aussehen hat. Der Tumor gliedert sich in zwei Hälften, die untere, etwas kleinere imponiert als solider Tumor, der sich nach oben zu, wie durch eine Furche von dem anderen, sich prall anfühlenden cystischen Anteile deutlich absetzt. Nach der Eröffnung des Sackes entleert sich Dermoidbrei, gemengt mit zahlreichen Haaren. Die Innenfläche der Cyste erscheint leicht uneben und gegen den soliden Anteil zu von zahlreichen feinen, warzigen Excrescenzen bedeckt. Am reichlichsten finden sich diese Excrescenzen an der hinteren Wand, am Uebergang auf die Basis des soliden Tumors."

„Die Wanddicke des cystischen Anteiles ist verschieden. Der grössere Teil, und zwar vorwiegend der dem oberen Pol angehörige ist papierdünn, gegen den soliden Tumoranteil zu wird die Cystenwand aber allmählich dicker. Dabei erscheint die Wand an diesen Stellen auf der Schnittfläche nicht mehr homogen, sondern von kleineren und grösseren, bis über hirsekorngrossen Räumen durchsetzt."

Von den Stücken, die Ludwig zur mikroskopischen Untersuchung entnahm, interessieren uns nur die, welche von dem soliden Tumor entnommen wurden. Es waren dies:

1. jener Anteil, der an der Innenfläche warzige Erhebungen zeigte,
2. jener Anteil des vorderen oberen Poles, der in die Cystenwand übergeht,
3. Anteile vom hinteren unteren Pol mit Uebergang in die Cystenwand,
4. innere Oberfläche des Tumors mit Uebergang in die Cystenwand.

ad 1. „Unter einer dünnen, dichtgefügten, oberflächlichen Schichte sieht man bis ganz an diese heranreichend in reichlichster Menge verschieden grosse und verschieden gestaltete Epithelhaufen. Ihre Grösse nimmt nach der Innenfläche zu. Diese Epithelhaufen und Zapfen enthalten hier vielfach Zellen, welche Kernteilungsfiguren zeigen. Die grösseren aber unter ihnen sind von detritusähnlichen Massen und Zelltrümmern erfüllt. Stellenweise bilden diese Zerfallsprodukte den alleinigen Inhalt der Nester bis auf wenige erhaltene Zellen an der Peripherie. Nach innen zu tritt die Differenzierung der epithelialen Elemente am meisten zu Tage. Man findet Riesenzellen, Zellformen von syncytialem Charakter und Krebsperlen. Die Epithelzapfen sind durch Bindegewebssepten getrennt, in welchen man mit Endothel ausgekleidete Lücken sieht, die leer oder mit einer feingekörnten, eosinroten Masse erfüllt sind und in der einzelne Rundzellen liegen; sie erscheinen den Bindegewebssepten gegenüber wohl scharf abgegrenzt, doch findet man nirgends eine besondere Wandung. Nach innen zu werden die Septa sehr schmal, stellenweise dehiszieren sie, so dass dann nur Stümpfe der Septen in die Nester hineinragen und dadurch die epithelialen Gebilde ein papilläres Aussehen erhalten."

„An jenen Stellen, die schon makroskopisch an der Innenfläche papilläre Excrescenzen zeigen, sieht man die papillären Erhebungen überkleidet von einer mehrschichtigen Lage von epithelialen Zellen. Stellenweise vom Charakter der Epidermiszellen. Das Stroma der Papillen ist meist sehr zellreich. Die cystchenartigen Hohlräume der

Tumormasse erscheinen im mikroskopischen Bilde mit nekrotischen Zellen ausgekleidet, nur stellenweise sind noch gutgefärbte epitheliale Elemente sichtbar. In der Umgebung dieser Hohlräume finden sich wieder epitheliale Zellhaufen mit zentraler Nekrose."

ad 2. Vier von diesen Stücken, welche vorwiegend dem soliden Tumoranteile entstammen, zeigen histologisch im allgemeinen ein fast gleichartiges Aussehen. Ein bindegewebiges Stroma, dessen verschieden breite Züge von zahlreichen Rundzellenanhäufungen durchsetzt sind, umschliesst Zellhaufen, in welchen die in den zentralen Partien derselben lagernden Zellen einen dunkelgefärbten Kern und deutlich schmalen Protoplasmasaum bei mehr polygonaler Gestalt aufweisen, stellenweise tritt deutlich konzentrische Schichtung der Zellen auf, um ein eosinrotes Gebilde, welches nur mehr einige Kerntrümmer umschliesst. Dadurch werden solche Zellnester in ihren Aussehen völlig gleich jenen, wie wir sie im typischen Plattenepithelcarcinom sehen. In den grösseren Zellzapfen erscheinen die zentralen Partien vielfach nekrotisch oder auch ausgefallen. Gegen das bindegewebige Stroma sind die Zellzapfen hier nicht durch eine besondere Wand abgegrenzt, auch kann man hier nicht erkennen, dass sie in präformierten Hohlräumen lägen, doch findet man an Stellen, wo das Stroma prävaliert, in dessen Spalträumen längere Züge einer oder mehrerer Zellreihen, deren Zugehörigkeit zu den Elementen der Zellzapfen ausser Frage steht."

„An der Uebergangsstelle des soliden Tumoranteiles in die Cystenwand zeigt sich im allgemeinen dasselbe Bild, nur findet man gegen die Cystenfläche zu das bindegewebige Stroma aus homogenen, breiten Balken bestehend und dadurch ähnlich jenen im subcutanen Gewebe; die Innenfläche selbst entsprechend den schon makroskopisch sichtbaren feinen, warzigen Erhebungen, bedeckt mit mehrschichtigem, meist hohem Epithel, unter welchem manchmal zwischen den Epithelhaufen eine Anzahl meist kurzer Haare sichtbar ist."

„Die angrenzende Cystenwand selbst besteht in ihren äusseren Partien aus einer breiteren Bindegewebswand, ziemlich kernreich und dicht gefügt, weiter nach innen stellenweise aus Gewebsmassen vom Charakter der Glia oder aus Zellzapfen und trägt zumeist eine gleichmässige zylindrische oder kubische Epitheldecke."

ad 3. „In der äussersten Schicht dichtgefügtes, ziemlich kernreiches Bindegewebe, in welcher Formation weiter nach innen zu reichliche Rundzelleneinlagerung und viele Gefässe, dann Epithelnester, in deren Zentren man vielfach nekrotische Massen, Kernreste und Zellen mit Einschlüssen findet. Hier ist das Bindegewebsstroma teilweise nekrotisch und dicht durchsetzt mit einkernigen und spärlichen mehrkernigen Rundzellen. Nach innen zu gibt es keine Epitheldecke, sondern man sieht die Epithelzapfen als papilläre Erhebungen vorragen."

ad 4. „An der Innenfläche sieht man ein mehrschichtiges Zylinderepithel, das an jenen Stellen, welche papilläre Erhebungen zeigen, in ein geschichtetes Plattenepithel übergeht; nur an einzelnen Stellen dieser Schnitte liegen unterhalb des Epithels Krebsnester. Nach aussen zu werden in der Wand grosse und kleinere Gefässe mit allen Wandschichtungen sichtbar, zwischen welchen Fettgewebe, glatte Muskulatur und typische Nervenbündel und Rundzellenhaufen erscheinen."

Die letzte Arbeit, die mir im Original zur Verfügung stand, ist die von Bab, der ebenso wie Ludwig ein ausführliches

Referat über die bisher bekannten Fälle bringt und einen eigenen Fall beschreibt.

„Der mannskopfgrosse Tumor zeigte sich mit dem Processus vermiformis verwachsen, auch im hinteren Douglas fand sich das Peritoneum carcinomatös infiltriert, ebenso eine markstückgrosse Stelle am Rectum. Ebenso war das linke Ovarium carcinomatös degeneriert.

Zum Zwecke der mikroskopischen Untersuchung wurden aus den verschiedensten Teilen der Geschwulst Schnitte gemacht, deren Beschreibung wir das Folgende entnehmen:

„Die äussere Umgrenzung des Tumors ist durch eine Schicht lockerer Bindegewebszüge .... gegeben. In der auf die äussere Grenzschicht folgenden Zone .... leuchten durch ihre tiefe Protoplasma- und Kernfärbung grob auffallend Gruppen und Haufen von platten, vielfach polygonalen Carcinomzellen hervor. Im Zentrum dieser Carcinomstränge schichten sich die Zellen perlenkugelartig, konzentrisch und färben sich im Gegensatz zu den peripheren mehr rosa. Die Kerne verlieren dort ihre tiefe Tinktion, werden länglich und weniger zahlreich. In den tieferen Tumorschichten hören die dunklen Carcinomstränge gänzlich auf, man findet nur schwach graurosa gefärbtes, kernarmes Bindegewebe, in das zahllose, schwach rötlichgelbliche, meist ebenfalls kernarme Hornperlen eingestreut sind."

„In manchen Stellen der Cystenwand sind die Bezirke der frischen Carcinomentwicklung sehr ausgebreitet. Die Krebszapfen treten bis dicht an die äusserste Peripherie heran. Diese an die Wand herantretenden Tumormassen zeigen zahlreiche grossblasige, aufgequollene Carcinomzellen."

„Ein durch den Ovarialtumor und Blinddarm gleichzeitig angelegter Schnitt zeigt, dass die Tumormassen beider Organe kontinuierlich verbunden sind, doch erweisen sich die Darmdrüsen völlig intakt. Das Carcinom scheint die Darmschleimhaut noch nicht ergriffen zu haben, immerhin erreicht es schon deren nächste Nachbarschaft."

„Eine mit Haaren besetzte, hautartige Stelle des Dermoids bestizt an verschiedenen Partien der Oberfläche ein mächtig entwickeltes Stratum corneum, darunter ein Körnchen in grosser Menge intracellulär enthaltendes Stratum granulosum und unter diesem die grossen Zellen des Stratum spinosum (Malpighi)."

„Ein durch den Parenchymzapfen selbst gelegter Schnitt zeigt den Epidermisüberzug mit Hornschicht, Haaren, zahlreichen Talgdrüsen, subkutanem Fettgewebe. Von der Epidermis geht das Carcinom aus; man sieht es in die Tiefe vordringen oder inselartig etwas unter der epidermalen Oberfläche ausgebreitet liegen. Die Zellen des Carcinoms und der Malpighi'schen Schicht ähneln sich zunächst so völlig, dass jeder Versuch einer Abgrenzung unmöglich ist."

„Von Interesse ist nun, dass in den Hornperlen des Cancroids, deren Verhornung und Gewebsdegeneration noch nicht allzu weit fortgeschritten ist, in zahlreichen Carcinomzellen besonders der Peripherie und der näheren Umgebung eine dichte Anfüllung mit kleinen, runden, mit Hämatoxylin gefärbten Körnern verschiedener Grösse bemerkt wird. Die Körnchen finden sich meist in etwas glasigen Zellen mit noch gut erhaltenen Perlen. Letztere pflegt von einem körnchenfreien Hof allseitig umgeben zu sein. Mehr nach dem Perlenzentrum hin sieht man diese Granula nur eben noch angedeutet in den Zellen, da sie die Farbe eingebüsst haben. Im Zentrum solcher Krebszapfen, in

denen eine beginnende Hornperlenbildung durch konzentrische Zellenordnung und durch Lichterwerden der Zellen angedeutet ist, sieht man besonders gut diese eben geschilderte Bildung zahlreicher dunkler Körnchen im Innern von noch kernhaltigen Zellen. Die völlige Uebereinstimmung dieser Gebilde nach Form, Vorkommen und Färbung mit denen des Stratum granulosum der Epidermis, ihr Auftreten an allen Orten, an denen die Krebsalveolen sich zur Verhornung anschicken, ihr Fehlen andererseits in jungen oder in völig verhornten Carcinomzelen beweist, dass wir es mit Keratohyalinbildung im Cancroid zu tun haben."

„Konnte man so", so schliesst Bab seine Ausführungen, „bei der makroskopischen Betrachtung des Präparates Zweifel hegen, ob es sich in unserem Falle nicht um ein genuines Carcinom des Ovariums handelt, das erst sekundär auf eine schon vorher bestehende Dermoidcyste übergriff, so beweisen die mikroskopischen Präparate die Unrichtigkeit dieser Vermutung. Sehen wir doch die Krebszapfen von der Epidermis des Dermoids aus in die Tiefe dringen, zunächst unter Beibehaltung der epidermalen Zellform, die ganz normale Zahl der Hornperlen, welche manches Gesichtsfeld beinahe gänzlich erfüllen, endlich verrät deutlich genug bei diesen Krebszellen ihre Herkunft durch die spezifischen Eigenschaften ihres Mutterbodens, welche sie selber gut bewahren. Wir resumieren also dahin, dass es sich in der Tat um ein primär von der Haut des Dermoids ausgehendes Hornperlencancroid handelte."

Ueber die Fälle von van Meerdervoort, Lockhard, und Anderson, Munro Kerr liegen mir nur die Referate vor.

1. N. J. F. Pompe van Meerdervoort. „Wegen Blasenbeschwerden konsultiert, fand Verfasser einen kugelrunden, cystischen Tumor, welcher mit dem rechten Uterushorn mittels eines dünnen Stieles zusammenhing, ohne jede andere Verwachsung. Glatte Operation, glatte Heilung. Die Harnbeschwerden kehrten aber 5 Wochen nach der Operation zurück. Bei Oeffnung der Bauchhöhle zwecks Operation fand der betreffende Chirurg in der Blasengegend eine bröckelige Masse, welche durch Verwachsung mit den Därmen sich als inoperabel herausstellte. Patientin starb 2 Tage nach dieser letzten Operation."

„Aeusserlich zeigte der bei der ersten Operation gewonnene Tumor nichts besonderes, beim Durchschneiden fanden sich Haare. Mikroskopisch war die Innenfläche der Cystenwand epithellos, mit Ausnahme von kleinen Einsenkungen, wo epidermisartiges Plattenepithel gefunden wurde, welches deutlich Zeichen von Malignität trug."

„Das schnelle Auftreten von Recidiv erklärt sich Verfasser so, dass die malignen Epithelzellen sich in die Spalten des meist hyalinen Gewebes schnell nach allen Richtungen verbreiten können, bevor man noch eine Häufung von Car-

cinomzellen sieht. Aus diesem Grunde gehörten die Dermoidcarcinome zu den äusserst malignen Tumoren."

2. Lockhard, F. A. L., und Anderson, D. P. Unregelmässig knolliger Tumor. Die Dermoidcyste enthält neben der gewöhnlichen Fettschmiere Haare und 3 Zähne. Die carcinomatös entarteten Stellen zeigten teils alveolären, teils tubulären Bau."

3. J. M. Munro Kerr (Glasgow). „Die 34jährige Patientin klagt seit 2 Jahren über Wachsen des Leibes. Seit 4 Monaten über Druck nach unten und seit 2 Wochen über konstanten Blutabgang."

„Diagnose: Fibromyom der vorderen Uteruswand. Laparatomie. Dermoidcyste, auf deren Oberteile ein taubeneigrosser Tumor der Wand einliegt. Die mikroskopische Untersuchung ergab Bilder, die das allererste Stadium carcinomatöser Degeneration wahrscheinlich machten."

Auf die Fälle von Seeger, Veit, Neunhoeffer muss ich aus gewissen Gründen besonders zurückkommen.

Seeger beschreibt ein Präparat aus dem Pathol. Institut München, Nr. 292 d der Sammlung Ovarialcysten mit Markschwamm. In der Literatur wird dieser Fall wegen der doppelseitigen carcinomatösen Degeneration von Dermoidcysten als Unikum aufgeführt. Das Original lautet:

„Anscheinend an Stelle des rechten Ovariums liegt ein über mannskopfgrosser Tumor von sehr unregelmässiger Form und Zusammensetzung. Nach hinten liegen zwei Dermoidcysten, die eine faust-, die andere apfelgross, deren Innenwand reichlich mit Haaren bekleidet ist. An der vorderen Wand der Cyste sitzen mehrere solide Tumoren von verschiedener Grösse; der grösste ist über faustgross. Mit ihm sind ziemlich lose verbunden zwei apfelgrosse Tumoren, von denen der eine fest mit dem Fundus uteri verwachsen ist. Nach vorne hängen mit diesen noch zwei walnussgrosse Knoten mit ganz dünnem Stiel zusammen. Alle diese Tumoren besitzen eine sehr derbe Kapsel, der Bindegewebsstränge aufgelagert sind. Sie sind von ziemlich brüchigem, stellenweise ganz breiig erweichtem Gewebe."

„Bei der mikroskopischen Untersuchung finden sich in einem ziemlich dichten Gerüste von sich durchkreuzenden Bindegewebszügen mit eingestreuten Spindelzellen, allerdings nur an wenigen Stellen erhalten, grosse, dicht beisammen liegende epitheliale Zellen mit grossem Kern. An einzelnen Stellen sieht man sie deutlich zu säulenartigen Strängen angeordnet. Die Carcinombildung ist hier als eine sekundäre zu betrachten, ausgehend von der Wand des Dermoidcystoms."

„Die carcinomatöse Degeneration der Wandungen von

Cystengeschwülsten kommt ziemlich häufig vor. Einen sehr interessanten Fall teilt Biermann mit; er fand, von einem Dermoidcystom ausgehend, einen Plattenepithelkrebs mit grossen Krebszapfen und Bildung grosser Epithelperlen."

Bei dieser kurzen Beschreibung, die Seeger gibt, dürfte die Frage der Carcinomentwicklung von dem Ectoderm des cystischen Embryoms wohl nicht ohner weiteres als gesichert erscheinen.

Veit erwähnt eine rechtsseitige vereiterte Dermoidcyste mit sekundärer krebsiger Degeneration der Wandung. Die Wucherung hatte schon auf die linke Kante des Uterus übergegriffen. Die linken Anhänge des Uterus fehlten; dagegen sass am Netz ein weiteres, durch Stieltorsion vom Uterus losgelöstes Dermoid.

Wie Kehrer uns berichtet, war Veits Fall nach des Autors liebenswürdigen Mitteilungen ein carcinomatöses Netzdermoid, der sich irrtümlicherweise in jede Arbeit eingeschlichen hatte.

Auf die Arbeit von Neunhoeffer wurde ich durch die Zusammenstellung von Bab aufmerksam gemacht. Bab gibt als Quelle an: Neunhoeffer, Ueber Dermoidcysten der Ovarien. Dissertation. Tübingen 1892, und sagt: Neunhoeffer beschreibt ein Bonner Präparat: Dermoid mit ziemlich glatter Oberfläche; auf dem Durchschnitt ist ein Teil der Wand nur 2—4 mm dick, glatt; jedoch sind zahlreiche etwas prominente Inseln eingestreut. Mikroskopisch finden sich Andeutungen von Papillen, verhornte Plattenepithelien, Corium und eine starke Faserschicht. Den Inseln entsprechend ist die Epithelschicht stärker. Es finden sich einzelne zerstreute Perlkugeln, der grösste Teil der Wandungen ist jedoch bis 3 cm dick, besteht aus einem exquisiten Plattenepithelcarcinom, in dessen Alveolen massenhaft Cancroidperlen gefunden wurden. Das Carcinom ist grösstenteils nach innen, wie auch nach aussen von festen Bindegewebszügen umgeben, die nur an einzelnen Stellen vom Carcinom durchbrochen sind. Ein gleichzeitig exstirpierter Netztumor zeigte gleichen mikroskopischen Befund.

„Ich habe diesen Fall", so schliesst Bab, „mit den Worten der Originalpublikation wiedergegeben", da derselbe eine ganz ausserordentliche Aehnlichkeit mit dem weiter unten näher zu schildernden Präparat unserer Klinik besitzt, und diese Form eine für das Dermoidcarcinom recht typische zu sein scheint."

Ich habe die Originalarbeit von Neunhoeffer durchsucht, in der Hoffnung, dort eine ausführliche Beschreibung

des Falles zu finden. Leider gelang es mir trotz aller aufgewandter Mühe nicht, unter den von Neunhoeffer aufgezählten Fällen den von Bab erwähnten zu finden. Zunächst dachte ich an eine Verwechslung, vielleicht beim Druck, bis ich in der Einleitung die Beschreibung eines in Bonn durch Laparatomie gewonnenen Präparates entdeckte. Kam mir schon die Art der Beschreibung bekannt vor, die denn auch bei einem Vergleich mit der Arbeit von Krukenberg vollkommen mit ihr übereinstimmte, so lässt auch Neunhoeffer an dieser Stelle, falls man sie einer genaueren Lektüre unterzieht, keinen Zweifel, dass es sich um den Fall, den Krukenberg beschrieb, handelt. Dies hat Bab, der in seiner Arbeit Krukenbergs Fall besonders aufführt, übersehen.

Nicht berücksichtigen kann ich, vielfach früheren Autoren folgend, die Fälle von: Pommier, Grenser, Kocher, Flaischlen, Thornton, Carter, Cohn, Pommorski, Shoemaker, Schauta, Pilliet, Linser, Clément und Klein.

Zum Teil sind sie nicht hierhergehörig, zum Teil sind die Beschreibungen zu ungenau, als dass sie in Betracht gezogen werden könnten.

Die Fälle von Clark, Lauro, Peters, Theophilides, Neumann, Debuchy konnte ich einer kritischen Nachprüfung nicht unterziehen, da ich mir die betreffenden Quellen nicht verschaffen konnte. Den Fall von Zalenski konnte ich in Russki Wratsch 1904 nicht finden.

Ich komme nun zu der Beschreibung meiner eigenen Beobachtung. Es handelt sich um ein Obduktionspräparat von Prof. Dr. Eugen Albrecht (Frankfurt), das bei einer 64jährigen Frau, die intercurrent an Pneumonie gestorben war, gewonnen wurde.

Makroskopische Beschreibung:

Die Geschwulst hat reichlich Zweimannsfaustgrösse und besitzt einen Längsdurchmesser von 17 cm und einen Querdurchmesser von 8 cm. Sie besteht aus zwei Cysten, die durch ein Septum voneinander getrennt sind und deren eine etwa die doppelte Grösse der anderen erreicht. Die äussere Oberfläche ist glatt, ohne Verwachsungen. Inhalt Talg und Haare.

Die Wandung der kleineren, etwa gänseeigrossen Cyste ist sehr dünn (0,5—1 mm), am Lichte durchscheinend, perga-

mentartig, nur gegen das Septum nimmt ihre Dicke allmählich zu und erreicht dort 7—8 mm.

Die Wandung der grösseren Cyste ist nur zum geringen Teil von derselben dünnen Beschaffenheit, wie die der kleineren. In ihr finden sich zahlreiche, unregelmässig verstreute dickere Stellen. Ein ganz besonderes Interesse beansprucht eine gut handtellergrosse, derbe, 2 cm starke Verdickung ihrer Wand mit unregelmässiger, welliger, innen teilweise ulcerierter Oberfläche, die an dem Teile der Wand gelegen ist, der dem Septum und der kleineren Cyste benachbart ist. Diese Verdickung ist an der Aussenfläche der Geschwulst pilzförmig gegen die übrige Oberfläche abgesetzt und geht innen allmählich in das Septum und die geschilderten dickeren Partien der kleineren Cyste über.

Das Septum erreicht von seiner peripheren Insertionsstelle an der Cystenwand, allmählich an Stärke zunehmend, in der Mitte seine grösste Dicke von 1,5—2 cm. Angelegte Schnitte ergeben cystische Maschenräume, die mit einer braungelben, speckig glänzenden, colloiden Masse angefüllt sind. Zwischen den grösseren Colloidpartien kann man feinporige, ziemlich scharf gezeichnete Bezirke erkennen, in denen stecknadelkopfgrosse Cystchen dicht aneinander gereiht sind, in welchen sich ebenfalls spezifischer Colloidgehalt findet. Ueber die spezifische Strumanatur können schon nach dem grob anatomischen Befunde Zweifel nicht bestehen. Ein grosser Teil der Innenfläche der beiden Cysten ist glatt, hautartig; an einzelnen Stellen findet sich Faltenbildung. In der die Struma bekleidenden, dem Inneren der kleineren Cyste zugekehrten hautartigen Partie sieht man zahlreiche Haare, sowie eine Zahnbildung und darunter Knochen.

Mikroskopische Beschreibung:

Die Cystenwand selbst besteht aus zahlreichen Lagen eines parallelfaserigen Bindegewebes, das in der Hauptsache ziemlich straff und kernarm ist. Man kann an ihr deutlich eine innere gefässreiche und eine äussere gefässarme Schicht unterscheiden. In der ersteren sehr zahlreich, in der letzteren nur vereinzelt, finden sich glatte Muskelfasern eingestreut.

An den meisten Stellen entbehrt die Innenfläche einer epithelialen Bekleidung, und liegt das Bindegewebe frei zu Tage. Nur hie und da finden sich einige Lagen kubischer Zellen auf eine kurze Strecke. Von einer normalen Epidermis konnte trotz eifrigen Suchens in Schnitten aus den verschiedensten Stellen der Cyste lange nichts gefunden werden, nur an einer einzigen circumscripten Stelle fand sie sich schliess-

lich noch erhalten. Hier lassen sich deutlich ein Stratum corneum, Stratum granulosum, Stratum germinativum mit deutlichen Intercellularbrücken und basalem Stratum cylindriacum nachweisen. Auf die Epidermis folgt ein deutliches Stratum papillare, das nach aussen zu ohne eine scharfe Grenze in eine etwas lockere Bindegewebsschicht übergeht, in der die schon erwähnten glatten Muskelbündel liegen.

Haarwurzelscheiden oder drüsige Elemente wurden auf den Schnitten nicht getroffen.

Schnitte aus der verdickten Wandpartie ergaben ein bindegewebiges Stroma, dessen Lücken und Spalten ausgefüllt sind mit epithelialen Zellen. Die innere Oberfläche des Tumors nach dem Cystenlumen zu ist zum grössten Teile ohne kontinuierliche Epithelbekleidung. Diese ist nur an wenigen Stellen noch erhalten, grösstenteils ist sie verschwunden, so dass Stroma und Epithel frei nach dem Geschwulstlumen münden. Nur in wenigen geschützten tieferen Buchten der Oberfläche sind mehrere Schichten platter Zellen anzutreffen.

Das Stroma wird in der Hauptsache gebildet aus ziemlich derben Bindegewebszügen mit länglichen, schmalen Kernen und stellenweise reichlich glatter Muskulatur.

Der epitheliale Anteil der Geschwulst setzt sich zusammen aus bald mehr rundlichen, bald mehr polygonalen Zellen mit grossem, bläschenförmigem Kern, teils sind sie einzeln in die Spalten und Lücken des Bindegewebes eingelagert, teils bilden sie solide Epithelzapfen und teilen sich vielfach in verzweigte Stränge, die untereinander wiederum durch brückenartige Fortsätze in Verbindung treten und stellenweise ein förmliches Netzwerk von Epithelsträngen darstellen, An vielen Stellen bilden die Züge kolbige Anschwellungen, oft ganz beliebig, meist dort, wo die netzförmig anastomosierenden Züge in den Knotenpunkten zusammentreffen.

An den einzelnen Zapfen und Kolben nimmt man vielfach eine deutliche Anordnung und Schichtung der einzelnen Zellelemente wahr, wie sie der normalen Epidermis der Haut eigentümlich ist. Die Peripherie der Zapfen bildet hier eine Lage von zylindrischen Zellen mit mehr länglichen Kernen, nach innen zu folgen deutliche Riffelzellen mit Protoplasmabrücken und Zellen, wie sie dem Stratum granulosum eigen sind. Am weitesten vom Bindegewebe entfernt liegen, wie auf der Haut, die ältesten Zellen. Hier, in der Mitte der Epithelzüge, am häufigsten dort, wo jene kolbigen Auftreibungen vorhanden sind, findet sich Andeutung von beginnender Verhornung. Die Zellen werden allmählich flacher und länger

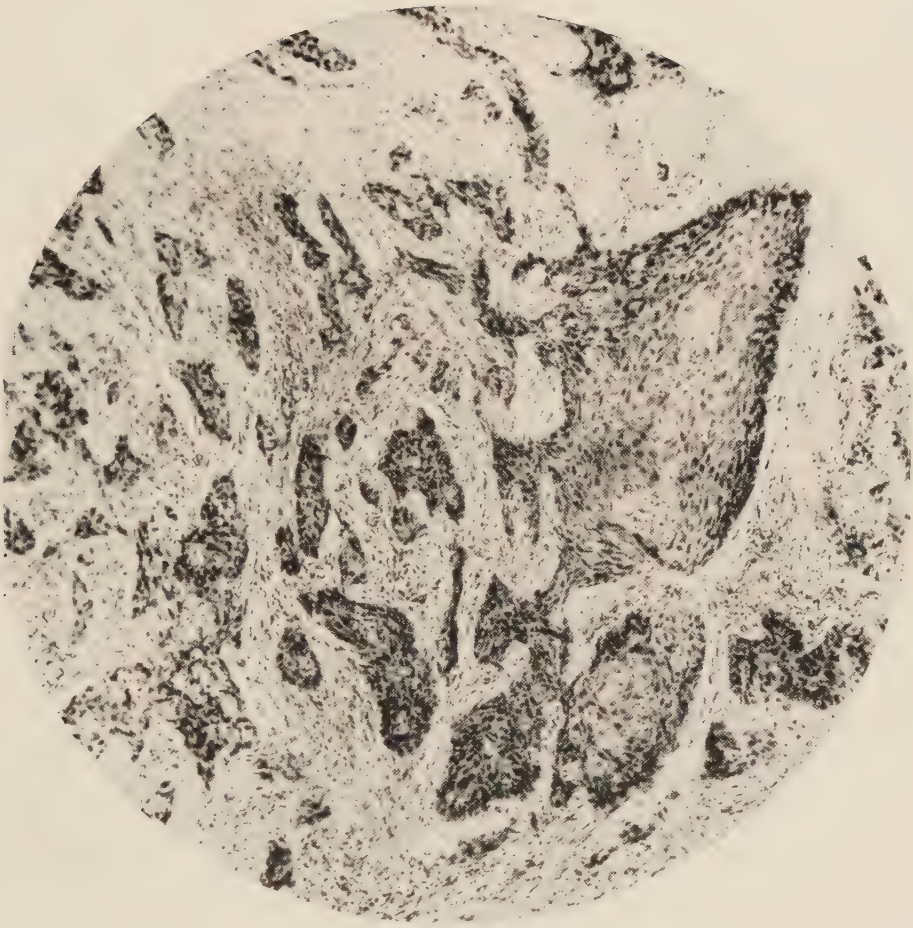

und nehmen zwiebelschalenförmige Gestalt und Schichtung an; zu einer echten Verhornung und zur Bildung von Hornperlen ist es noch nicht gekommen. Im Gegensatz dazu ist in den engen Spalträumen der Charakter des geschichteten Plattenepithels völlig verloren, indem sich das Epithel hier, den mechanischen Verhältnissen anpassend, teilweise in einschichtiger Lage endothelartig ausbreitet.

Vielfach sind asymmetrische Mitosen vorhanden, spärlich auch mehrkernige Zellen, im übrigen Chromatinaberrationen aller Art.

Nach aussen zu ist die Geschwulst nicht durchgebrochen, ist hier scharf abgegrenzt und macht an der äusseren bindegewebigen Umhüllung Halt. Die Carcinomstränge, deren Wachstum bisher senkrecht zur Oberfläche erfolgt war, breiten sich hier entsprechend der anderen Anordnung der Bindegewebszüge nach der Seite hin aus, ohne dass sie Tendenz zur Durchwucherung zeigen. Es macht den Eindruck, als ob die äussere Wand den vorwuchernden Carcinomzellen eine besondere Resistenz geboten hätte, da hier das Netzwerk einen gedrängteren und der äusseren Cystenwand mehr oder weniger parallel verlaufenden Charakter annimmt, während es im übrigen Tumor regellos, aber vorherrschend senkrecht zur äusseren Wand verläuft. Der morphologische Charakter einer coordinierten Wucherung von Bindegewebe und Epithel ist nicht gegeben, sondern das Epithel hat sämtliche Spalten und Lücken des Grundgewebes ausgekleidet. Während in den inneren älteren Partien Rundzellen nur spärlich vertreten sind, hat das Bindegewebe in den peripheren Abschnitten des Tumors mit einer dichten Rundzelleninfiltration geantwortet.

Ein Zusammenhang der Epithelzapfen mit der normalen Epidermis ist nicht nachzuweisen; an der Stelle, wo sie noch vorhanden ist, fehlt die krebsige Wucherung gänzlich. Nur in den beschriebenen Buchten, wo die innere Bekleidung in Gestalt mehrerer platter Epithellagen erhalten ist, kann man ihren Uebergang in die soliden Krebszapfen verfolgen. Jedoch ist hier auch die Oberflächenbekleidung bereits nach Polymorphie der zahlreichen Mitosen als carcinomatös anzusprechen.

Von dem Ovarium sind keine Reste mehr nachzuweisen, ebensowenig von Organen der Dermoidbildung, ausser einem Knochen und der Thyreoidea.

Schnitte aus dem Anteile der Geschwulst, die schon makroskopisch als Colloidstruma imponierten, ergaben auch bei

der mikroskopischen Untersuchung das typische Bild einer Thyreoidea im Zustande der teilweisen colloiden Degeneration. Das Gesichtsfeld ist erfüllt von Drüsenlumina, die teils längs, teils quer getroffen, eine mehr rundliche oder mehr ovale Form aufweisen. Zum grössten Teil sind dieselben cystisch erweitert und stellen grosse Hohlräume von verschiedener, meist länglichrunder Form dar, die mit einer homogenen, mit der Weigert-van Gieson'schen Färbung goldgelb bis braungelb gefärbten Masse meist vollständig erfüllt sind. Die Auskleidung dieser Lumina bildet ein einschichtiges, auf einer deutlich sichtbaren Basalmembran aufsitzendes kubisch-zylindrisches Epithel mit rundlichen Kernen. Nur dort, wo die Tubuli schräg getroffen sind, treffen wir mehrere Schichten übereinander.

Das Zwischengewebe wird gebildet durch ein spärliches, lockeres, kernarmes Bindegewebe, mit länglichen Kernen, hie und da erscheinen einzelne oder mehrere Rundzellen.

Dort, wo die colloiden Massen die Lumina nicht vollständig ausfüllen, ist das Epithel noch gut erhalten und die Kerne deutlich gefärbt, in den Tubuli aber, die durch sie vollständig erfüllt sind, zeigt sich eine Alternation der Epithelzellen in einer Abflachung derselben. Die Kerne sind länglich und weniger deutlich gefärbt, zum Teil grenzen die colloiden Massen direkt an das Bindegewebe an, ohne dass noch eine Spur von dem von dem ehemals vorhandenen Epithel zu finden wäre, höchstens dass einzelne nur schwach gefärbte rundliche Zellkerne darauf hindeuten. In den colloiden Massen finden sich vereinzelt Einschlüsse von desquamierten Epithelien, Kernen und Kerntrümmern; irgend eine maligne Wucherung ist nicht vorhanden.

Das Vorkommen einer Thyreoidea in Dermoiden ist ziemlich häufig. Nach Kroemer findet es sich in jedem dritten Fall. Zuerst wurde sie beschrieben von Böttlin, dann von Wilms, Mertens, Polano, Walthard, Ribbert, Vagedes, Kroemer, Bell, Anspach, Kretschmar, Lecène, Pick, Voigt. Auch echte Strumabildungen sind wiederholt beschrieben worden. Katsurada veröffentlicht einen Fall, in dem die colloid entartete Thyreoidea maligne Tendenz zeigte und in den Unterkieferknochen hineinwucherte

Dass es sich in unserem Falle um eine primäre Entwicklung der epithelialen Wucherung von dem Ectoderm des cystischen Embryoms handelt, darüber kann ein Zweifel wohl nicht bestehen. Nachdem die Carcinomzellen morphologisch

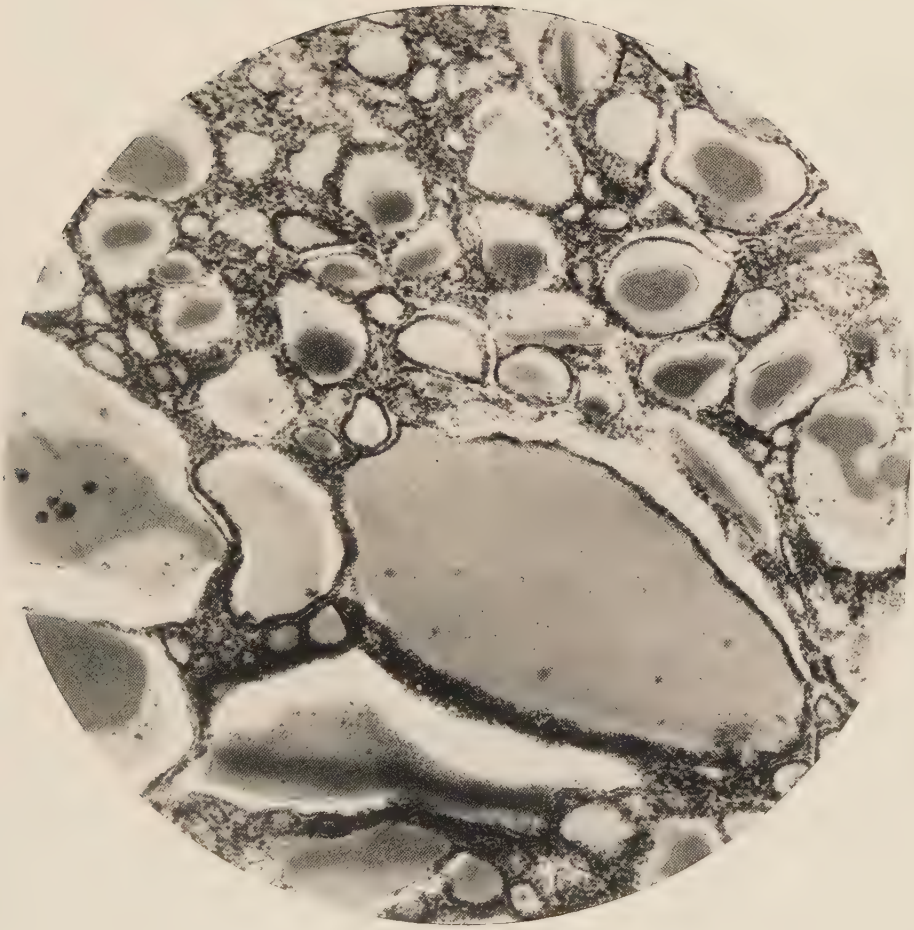

mit den Elementen des ectodermalen Bestandteiles der Dermoidcyste als identisch und ihr Zusammenhang mit demselben nachgewiesen werden kann, ist die Frage der formalen Genese gelöst. Da aber ein Zusammenhang der blastomatösen Wucherung mit normaler Epidermis nirgend aufzufinden ist, so bleibt die Frage offen, ob nicht das Epithel vermöge seiner erhöhten Wachstumspotenz in dem ererbten Bestreben, Oberflächen auszukleiden, dort in die Tiefe dringt, wo es immer möglich ist, nämlich in den präformierten Lücken und Spalten des existierenden Bindegewebes. Der morphologische Charakter einer koordinierten Wucherung von Epithel und Bindegewebe erscheint, wie schon erwähnt, nicht gegeben, sondern man gewinnt in der Tat den Eindruck einer einfachen Auskleidung präformierter Spalträume durch die epithelialen Elemente.

Wie wir gesehen haben, ist die maligne Entartung der Dermoide im Verhältnis zu ihrer grossen Zahl immer noch ein relativ seltenes Ereignis. Aber, selbst wenn sie häufig maligne entarteten, so können wir sie mit Robert Meyer dennoch ebensowenig als eine Geschwulst ansehen, wie irgend ein Organ, welches zur Tumorbildung besonders neigt. Die ausgereiften Dermoidcysten und auch die ausgereiften Teratome sind keine echten Geschwülste, da ihnen der autonome Wachstumsexzess fehlt. Es sind geschwulstartige Miss- oder Fehlbildungen, die auf der Grenze zu den Doppelbildungen stehen. „Es ist" (Borst) „für die Auffassung vieler Geschwülste als Fehlbildungen im Sinne Eugen Albrechts von grösster Bedeutung, dass es gelingt, kontinuierliche morphologische Reihen aufzustellen, die von den einfachen Geschwülsten durch das Gebiet der Mischtumoren zu den kompliziertesten organoiden Gewächsen und von hier zu den rudimentären Verdoppelungen, asymmetrischen und symmetrischen, endlich den freien Zwillingen hinüberführen."

Nur wenn die Teratome als eigentliche Blastome sich entwickeln, echtes geschwulstmässiges Wachstum in unreifer Form zeigen, darf man sie nach Robert Meyers Ansicht, die fast allgemein angenommen ist, zu den echten Geschwülsten rechnen, als „Teratoid oder Embryoid" im Gegensatz zu dem Teratoma coaetaneum, das nur ausgereifte Produkte ohne autonomen Wachstumsexzess enthält.

In unserem Falle hatten wir eine partielle carcinomatöse Wucherung in einer komplizierten Dermoidcyste, also eine Kombination der reifen und unreifen Form, die teils Fehlbildung, teils echte Geschwulst darstellt.

Uebersichts-

	FÄLLE	ALTER	GRÖSSE des TUMORS	METASTASEN	BAUCHHÖHLE (Verwachsungen, Peritoneum)
1.	Heschl	45	Kindskopfgross		Uebelriechender Eiter im Abdomen
2.	v. Wahl	26	Füllt das ganze Becken aus		Mit Netz u. Kuppe des Colon ascendens verwachsen
3.	Biermann	21	Viermannskopfgross	An der unteren Zwerchfellfläche, auf der Leber u. in den retroperitonealen Lymphdrüsen	Mit Harnblase, Uterus, Rectum verwachsen. Starke Verdrängungs- und Kompressionserscheinungen. Peritoneum verdickt, mit Excrescenzen bedeckt, ekchymosiert u. injiziert
4.	Himmelfarb	55	Dreimannskopfgross		Mit Blase verwachsen u. Peritonitis consecutiva
5.	Krukenberg	43	Kindskopfgross	Im Netz u. Douglas	Därme gerötet, kein Exsudat, im kleinen Becken eingeklemmt, aber nicht adhärent.
6.	Pottien	38		Pleura	Verwachsen mit Colon descendens.
7.	Pfannenstiel (Simmerling)		Kindskopfgross		
8.	Gebhard		Gut faustgross		Mit einem Teil des Rectum verwachsen
9.	Tauffer	48	Kindskopfgross	An der Serosa des Ileums, den iliacalen u. retroperitonealen Lymphdrüsen	Mit Rectum, Dünndarm, Netz, Beckeneingang, vorderer Bauchwand derart verwachsen, dass der austretende Cysteninhalt von der Peritonealhöhle abgeschlossen ist.

Tabelle:

SEIT WANN TUMOR BEMERKT?	VERLAUF	KLINISCHE DIAGNOSE
Seit einigen Jahren Geschwulst im Unterleib	Explorationspunktion per Vaginam. Tod am 4. Tage	
Seit einem Jahr	Operiert, nach 22 Tagen entlassen. Nach späteren Nachrichten Recidiv.	Multilokuläre Cyste des linken Ovariums. Die harten Knollen lassen an maligne Degeneration denken
Seit 4 Monaten Geschwulst bemerkt, zugl. Schmerzen	Tod an zunehmendem Marasmus	Tumor abdominalis und zwar höchstwahrscheinlich Carcinom des rechten Ovarium
Seit einem Jahr	Am 3. Tage nach Aufnahme gestorben an Erschöpfung	Cystoma ovarii (dextri?) glandulare proliferum et cysta dermoidalis cum degeneratione carcinomatosa et perforatione in vesicam urinariam
Seit einigen Monaten geringe Schmerzen im Unterleib	Ovariotomie, Haupttumor u. Netztumor entfernt, nach ca. 1 Monat entlassen	Ovarialtumor, vermutlich carcinomatöser Struktur
Seit 1/4 Jahr Geschwulst im Unterleib wahrgenomm.; Schüttelfröste, krampfhafte Schmerzen im Unterleib, namentlich nach Anstrengungen	Operiert, 1 Tag später an Collaps exitus	Cystischer Tumor vielleicht dem linken Ovarium angehörig, auch maligne Natur in seinem unteren Abschnitt verdächtig
Seit über 1/2 Jahr neuralgische Schmerzen (Ischias)	Durchbruch ins Rectum, nach 3 Wochen exitus an Erschöpfung	Verdacht auf secundär carcinomatös degenerierter Cyste

	FÄLLE	ALTER	GRÖSSE des TUMORS	METASTASEN	BAUCHHÖHLE (Verwachsungen, Peritoneum)
10.	Wilms	52	Mannskopfgross		Mit Dünndarm und Netz verwachsen
11.	Yamagiva	41	21 cm lang, 15 cm dick	In den mesenterial. u. retroperitonealen Lymphdrüsen	Mit der ganzen Umgebung stark verwachsen
12.	Thumim	65	Mannskopfgross		Mit Netz, Dünn- u. Dickdarm, Peritoneum parietale verwachsen
13.	Sänger	63	Füllt linkes Hypogastrium aus, bis zum Nabel reichend	Mesenterial-, Inguinaldrüsen, Leber	Mit Dünndarmschlingen, S. Romanum Netz verwachs.; Einbruch in Blase, Uterus, Dünndarm, Beckenbindegewebe usw.
14.	I. M. Munro Kerr	34			
15.	Kehrer	46	Mannskopfgross		
16.	Klokow	54	Ueberkindskopfgross		Keine Verwachsung lässt sich im Leib frei hin- u. herschieben
17.	Dor u. Bérard		Kindskopfgross		
18.	van Meerdervoord				Keine Verwachsung
19.	Pölzl	42	Kugelige Gestalt mit 15 cm Durchmesser	Leber?	Zahlreiche Verwachsungen
20.	Ludwig	34	Ueber faustgross		Gegen den Beckenboden verwachsen
21.	Bab	51	Mannskopfgross		Mit Processus vermi formis verwachsen. Im Peritoneum des Douglas u. am Coecum carcinomatöse Infiltration
22.	Limnell		Mannskopfgross		Verwachsungen mit angrenzenden Organen
23.	Franck	64	—	Keine	Keine

SEIT WANN TUMOR BEMERKT?	VERLAUF	KLINISCHE DIAGNOSE
Seit 1½ Jahren Beschwerden u. Schmerzen im Unterleib	Operiert	Ovarialtumor in abdomine
Seit ¾ Jahren apfelgrosse schmerzlose Geschwulst, die allmählich wächst u. schmerzhaft wird	Operation weg. starker Verwachsung unterbrochen, Tod an Erschöpfung nach 10 Wochen	Dermoidcyste des Ovarium
Schon seit 21 Jahren unterleibsleidend, vor 19 Jahren Geschwulst im Unterleib konstatiert	Operiert, am 24. Tage als genesen entlassen, nach 4 Monaten Recidiv, 6 Mon. nach Operation Tod an Entkräftg.	Grosse adhärente Dermoidcyste
Seit etwa 4 Monaten Geschwulst im Unterleib bemerkt, gleichzeitig Abmagerung u. Schwäche	Coliotomie, entlassen, Tod nach 3½ Monaten an sept. Peritonitis	Maligne cystische Geschwulst des linken Ovarium mit Durchbruch der Wand und diffuser Ausbreitung in die Umgebung
Seit 2 Jahren Wachsen des Leibes, seit 4 Monaten Druck nach unten, seit 14 T. konstanter Blutabgang	Laparatomie	Fibromyom der vorderen Uteruswand
Seit 1 Jahr		Beiderseits Ovarialdermoid
Seit 1 Jahr Geschwulst im Unterleib bemerkt, die an Grösse zunahm	Laparatomie. Exstirpation des Tumors.	
Blasenbeschwerden	Operiert, 5 Wochen später Recidiv, neue Operation, Tod nach 2 Tagen	Cystischer Tumor ohne Verwachsung
Seit 2 Monaten zeitweilig auftretende Schmerzen in der Unterbauchgegend	Operiert, anscheinend geheilt, nach 7 Monaten an Lebercarcinom gestorben	
Durch Zufall bei Untersuchung gefunden		
Seit etwa 2½ Monaten in beiden Seiten u. im Kreuz starke Schmerzen	Operiert, nach 3 Wochen entlassen, in den Parametrien kein Recidiv nachweisbar	Maligner Ovarialtumor
Seit 1 Jahr faustgrosser, unschuldiger Tumor, plötzl. Verschlimmg. u. Zunahme	Doppelseitige Ovariotomie, 10 Monate später Tod an Kachexie	
Gestorben		
Intercurrent an Pneumonie	Obduktions-Präpar. v. Prof. Dr. E. Albrecht, Frankfurt	

Aus der Zusammenstellung ergibt sich:

Von 18 Patientinnen ist uns das Alter bekannt; es resultiert ein Durchschnittsalter von 45,6 Jahren.

Im 1. und 2. Dezennium ist kein Fall beschrieben, auf das 3. Dezennium treffen 2 Fälle (v. Wahl 26 Jahre, Biermann 21 Jahre); auf das 4. Jahrzehnt 3 Fälle (Pottien 38 Jahre, Kerr 34 Jahre, Ludwig 34 Jahre); auf das 5. Jahrzehnt 6 Fälle (Heschl 45 Jahre, Krukenberg 43 Jahre, Pölzl 42 Jahre, Tauffer 48 Jahre, Yamagiva 41 Jahre, Kehrer 46 Jahre); auf das 6. Dezennium 4 Fälle (Himmelfarb 55 Jahre, Wilms 52 Jahre, Klokow 54 Jahre, Bab 51 Jahre) und auf das 7. Dezennium 3 Fälle (Thumim 65 Jahre, Sänger 63 Jahre, Franck 64 Jahre).

Das jüngste Alter, in dem Dermoidcarcinom beobachtet wurde, ist 21 Jahre, das älteste 65 Jahre, die meisten Fälle treffen auf das 5., in zweiter Linie auf das 6. Jahrzehnt.

Die Grösse der Tumoren schwankt zwischen der Grösse einer Faust bis zu Viermannskopfgrösse; in der Regel finden wir eine Grösse von etwa einem Kindskopf angegeben.

Metastasen wurden in 6 Fällen beobachtet, am häufigsten in den retroperitonealen und mesenterialen Lymphdrüsen, ferner aber auch in der Leber, in je einem Fall in der Pleura und den Inguinaldrüsen, in dem Falle von Clark, über den ich mir das Original nicht verschaffen konnte, wurden in den Lymphdrüsen, der Achselhöhle Metastasen gefunden.

In fast allen Fällen finden sich zahlreiche Verwachsungen mit den Nachbarorganen, mit Netz, Uterus, Blase, Rectum, Dünndarm, Bauchdecken. In einigen Fällen (Tauffer, Heschl, Sänger, Himmelfarb) ist der Tumor in die Beckenhöhle oder Nachbarorgane durchgebrochen.

Meist wurde die Geschwulst seit einem Jahre und länger bemerkt (Heschl, v. Wahl, Himmelfarb, Wilms, Kerr, Kehrer, Klokow, Limnell), in einigen Fällen seit mehreren Monaten (Biermann, Krukenberg, Potien, Tauffer, Yamagiva, Sänger, Pölzl, Bab), im Falle von Ludwig wurde sie durch Zufall bei einer Untersuchung gefunden, im Falle von Thumim bestand sie bereits seit 21 Jahren.

Die exakte einwandsfreie klinische Diagnose auf Dermoidcarcinom wurde nur im Falle von Himmelfarb gestellt.

Solange der cystische embryoide Tumor allein besteht, sind die Beschwerden immer sehr gering, können auch ganz fehlen; erstere Symptome, Schmerzen, Gefühl von Druck im Unterleib usw. oder die Wahrnehmung des Tumors stellt

sich erst dann ein, wenn die maligne Degeneration weiter fortgeschritten ist. Abmagerung, Schwäche und Kachexie gehören erst dem Endstadium der Erkrankung an, wenn schon Nachbarorgane in Mitleidenschaft gezogen sind. Die fortgeschrittenen Fälle verhalten sich dann ähnlich wie die malignen Ovarialtumoren. Es erfolgt Durchbruch in die Blase, den Darm, die freie Bauchhöhle, Aszitesbildung, Metastasen in den Organen der Bauchhöhle. Der Exitus tritt meist nach rasch zunehmender Kachexie, seltener an Peritonitis ein.

Sänger ist der Ansicht, dass die Carcinome des Ectoderms des cystischen Embryoms eine ausserordentliche Bösartigkeit zeigen, wie sie dem Plattenepithelcarcinom der äusseren Haut nicht eigen ist. Zugegeben, dass eine grosse Anzahl von Fällen ad exitum kommt, so liegt es nicht an einer besonderen Malignität des Carcinoms, sondern an dem Umstand, dass die Fälle wegen des versteckten Sitzes und der geringen Beschwerden, die der Tumor machte, erst spät zur Operation kamen. Dass auch bei der Komplikation von doppelseitigen Dermoiden die Prognose nicht als ganz infaust anzusehen ist, das hat Pfannenstiel bereits dargetan.

Schon Ludwig hat darauf hingewiesen, dass, wenn sich die Fälle von Frühoperierten mehren, sich die Prognose in Zukunft günstiger gestalten würde. Die besondere Tücke der Erkrankung ist freilich darin zu erblicken, dass sie der eigenartigen Lokalisation auf einer fast immer frei beweglichen, in der Bauchhöhle oder im kleinen Becken verborgenen Geschwulst zufolge, beim Mangel einer frühzeitig fühlbaren funktionellen oder anderweitigen Störung meist erst dann sich der Trägerin bemerkbar macht, wenn die Geschwulst schon Nachbarorgane ergriffen hat und das Gelingen der Radikaloperation fraglich ist.

* * *

Zum Schlusse ist es mir eine angenehme Pflicht, Herrn Dr. H. Albrecht sowohl für die freundliche Ueberlassung der Arbeit sowie für die gütige Unterstützung, an dieser Stelle meinen herzlichsten Dank auszusprechen. Herrn Prof. Döderlein danke ich für die Uebernahme des Referates.

Literatur.

1. Amann, Kurzgefasstes Lehrbuch der mikroskopisch-gynäkologischen Diagnostik. 1897.
2. Ascanazy, Die Dermoidcysten des Eierstocks, ihre Geschichte, ihr Bau und ihre Entstehung, sowie ihre Beziehungen zu verwandten pathologischen Bildungen. Bibliotheca Medica, Abteil. C. Pathologie und pathologische Anatomie. Heft 19. Stuttgart 1905.
3. Bab, Die Carcinomerkrankung der Ovarialdermoide. Charitée-Annalen 1906, Jahrg. 30, S. 565.
4. Biermann, Zur Kenntnis der sekundären Geschwulstentwicklung in Teratomen der Ovarien. Prager mediz. Wochenschr., 1885, Nr. 21, S. 201.
5. Borst, Die Lehre von den Geschwülsten. Wiesbaden 1902.
6. Carter, Obstetrical Transaction 1884, Vol. 26, S. 86.
7. Clark, Carcinoma developped from the wall of a dermoidcyst of the ovary. Americ. Journ. of obstetr., 1898, Bd. 38, S. 305.
8. Clément, Kyste dermoide de l'ovaire avec dégénérescence carcinomateuse. Soc. Fribourg. Août 20, aus la Gyn., 1904, Oct., p. 478.
9. Cohn, Die bösartigen Geschwülste der Eierstöcke. Zeitschr. f. Geb. u. Gyn., 1886, Bd. 12, S. 36.
10. Debuchy, Des kystes dermoides de l'ovaire et de leur dégénerescence maligne. Thèse de Paris.
11. Dürck, Atlas und Grundriss der algemeinen pathologischen Histologie. München 1903.
12. Eversmann, Beitrag zur Lehre von der Struma ovarii colloides. Arch. für Gyn., 1905, Bd. 76, S. 101.
13. Eckhard, Ueber endotheliale Eierstockstumoren. Zeitschr. für Geb. u. Gyn., 1889, Bd. 16, S. 344.
14. Flaischlen, Zur Pathologie des Ovariums. Zeitschr. f. Geb. u. Gyn., 1882, Bd. 7.
15. Gebhard, Pathologische Anatomie der weiblichen Sexualorgane.
16. Geyer, Ueber die Kombination von Dermoiden mit malignen Tumoren der Ovarien. Inaug.-Diss. Greifswald 1895.
17. Glockner, Ueber ein fast ausschliesslich aus Schilddrüsengewebe bestehendes Ovarialteratom. Zentralbl. f. Gyn., 1903, Bd. 6, S. 790.
18. Gottschalk, Ein neuer Typus einer kleincystischen bösartigen Eierstocksgeschwulst. Arch. f. Gyn., 1899, Bd. 59, S. 677.
19. Grenser, Arch. f. Gyn., 1875, Bd. 8, S. 344 u. 513.
20. Heschl, Prager Vierteljahresschr., 1860, Bd. 68, S. 57.
21. Himmelfarb, Zur Kasuistik der Dermoidgeschwülste des Eierstocks. Dermoidcarcinoma ovarii dextri et dermoid ovarii sinistri. Zentralbl. f. Gyn., 1886, Nr. 35, S. 569; Bd. 10.
22. Katsurada, Zur Lehre von den sogenannten Dermoidcysten oder

Embryomen des Eierstocks. Inaug.-Diss. Jena 1901 u. Zieglers Beiträge, 1901, Bd. 33, S. 779.
23. Kehrer, Die primäre carcinomatöse Degeneration der Dermoidcysten des Ovariums. Beitr. z. Geb. u. Gyn., 1901, Bd. 4, S. 92.
24. Munro Keer, Glasgow med. journ. Juni 1900. Ref. Zentralbl. f. Gyn., 1901, S. 472.
25. Klein, Ueber die Kombination von Dermoidcysten mit anderen Geschwulstformen des Ovariums. I.-D. Freiburg 1901.
26. Klokow, Ueber Eierstocksdermoide mit Carcinom. I.-D. Königsberg 1901.
27. Kocher, Korrespondenzbl. f. Schweizer Aerzte, 1877, S. 6.
28. Kretschmar, Eine seltene kleincystische Eierstocksgeschwulst. 9. Verh. d. d. Ges. f. Gyn., 1901.
29. Kroemer, Ueber die Histogenese der Dermoidcysten und Teratome des Eierstocks. Arch. f. Gyn., 1899, Bd. 57, S. 322.
30. — Die ovulogenen Neubildungen. Veits Handbuch f. Gyn., 1908, Bd. IV 1, S. 213.
31. Krukenberg, Ueber das gleichzeitige Vorkommen von Carcinom und Dermoidcysten in ein und demselben Ovarium. Arch. f. Gyn., 1887, Bd. 30, S. 241.
32. Lauro, Degenerazione maligna d'una cisti dermoide dell' ovaio sinistro. Archivio di Ostetricia et ginecologia, Fasc. 12.
33. Limnell, Zur Anatomie der Ovarialtumoren. Arch. f. Gyn., 1901, Bd. 63, S. 547.
34. Linser, Ueber die Entwicklung von Epitheliom und Carcinom in Dermoidcysten. Beitr. z. klin. Chir., 1901, Bd. 31, S. 550.
35. Lockhard und Anderson, Combined Carcinoma and epithelioma of an ovarian dermoid cyst. Montan. med. journal. Febr. Ref. Frommel, 1899.
36. Lippert, Beitrag zur Klinik der Ovarialtumoren. Arch. f. Gyn., 1904, Bd. 74, S. 421.
37. Ludwig, Ueber primäre maligne Degeneration der cystischen embryoiden Geschwülste der Ovarien. Wiener klin. Wochenschr., 1905, Bd. 18, S. 715.
38. van Meerdervoort, Nederl. Tydschr. v. Verlosk. en Gynaek., 1902. Ref. Zentralbl. f. Gyn., 1904, S. 1325.
39. R. Meyer, Ueber embryonale Gewebseinschlüsse in den weiblichen Genitalien und ihre Bedeutung für die Pathologie dieser Organe. Ergebn. d. allgem. Pathol., 1905, Bd. 9, 2, S. 518.
40. — Struma ovarii colloides. Virch. Arch., 1903, Bd. 173.
41. — Ueber Struma ovarii colloides. Zeitschr. f. Geb. u. Gyn., Bd. 49, S. 539.
42. Neumann, Dermoidcyste eines überzähligen Eierstocks mit maligner (perithelialer) Degeneration der Cystenwand. Arch. f. Gyn., 1899, Bd. 58, S. 185.
43. Neunhoeffer, Ueber Dermoidcysten der Ovarien. I.-D. Tübingen 1892.
44. Peters, John Hopkins Buleltin, April 1900.
45. Pfannenstiel, Ueber die Pseudomucine der cystischen Ovariengeschwülste. Arch. f. Gyn., 1890, Bd. 38, S. 442.
46. — Die Histogenese der Dermoide und Teratome in Veits Handbuch d. Gyn., Bd. 4, 1, S. 282.
47. Pilliet, Anat. Gesellsch. in Paris, 2. April 1893. Zentralbl. f. pat. Anat., 1893, S. 761.

48. Pölzl, Ein Fall von Plattenepithelcarcinom einer Dermoidcyste des Ovariums. Zentralbl. f. path. Anat., 1904, Nr. 14.
49. Polano, Ueber Pseudoendotheliome des Eierstocks. Zeitschr. f. Geb. u. Gyn., 1904, Bd. 51, S. 1.
50. Pommier, Quelques considérations sur les cystes dermoides de l'ovaire. Thèse a Strassbourg, 1864.
51. Pommorski, Carcinomatös degeneriertes Dermoid des rechten Ovariums. Zentralbl. f. Gyn., 1889, Bd. 13, S. 185, und Zeitschr. f. Geb. u. Gyn., 1890, Bd. 18, S. 92.
52. Pottien, Ein Fall von carcinomatöser Degeneration einer dermoiden Ovarialcyste. I.-D. Jena 1887.
53. Ribbert, Geschwulstlehre. Bonn 1904.
54. — Die Entstehung des Carcinoms. Bonn 1906.
55. — Beiträge zur Entstehung der Geschwülste, Ergänzung zur Geschwulstlehre. Bonn 1906.
56. — Beiträge zur Entstehung der Geschwülste. Die Entstehung des Carcinoms. Bonn 1907.
57. Sänger, Die klinischen Verhältnisse der Ovarialembryome in: Martin, Die Krankheiten der Eierstöcke und Nebeneierstöcke, 1899, S. 576.
58. Schauta, Zentralbl. f. Gyn., 1892.
59. Seeger, Ueber solide Tumoren des Ovariums. I.-D. München 1888.
60. Shoemaker, Americ. Journ. of obst., 1901, Jan., S. 74.
61. Simmerling, Proliferierendes glanduläres Ovarialkystom, kombiniert mit einer kleinen carcinomatösen Dermoidcyste. Zitiert bei Pfannenstiel, Arch. f. Gyn., 1890, Bd. 38, S. 442.
62. Tauffer, Ueber die primär carcinomatöse Degeneration von Dermoidcysten. Virch. Arch., 1895, Bd. 142, S. 389.
63. Théophilides, Quelques considérations sur les cystes de l'ovaire. Thèse a Montpellier, 1898.
64. Thornton, Medical Times and Gazette, 1883.
65. Thumim, Ueber carcinomatöse Degeneration der Eierstocksdermoide. Arch. f. Gyn., 1897, Bd. 53, S. 547.
66. Vagedes, Fall von Struma ovarii. Med. Ges. in Giessen. Monatsschr. f. Geb. u. Gyn., 1907, Bd. 20, S. 1301.
67. Veit, Zentralbl. f. Gyn., 1890, S. 285. Verh. d. Ges. f. Gyn. in Berlin, 14. III. 1890.
68. v. Wahl, Einige seltene Zufälle bei der Ovariotomie. Petersb. med Wochenschr., 1883, Nr. 9, S. 70.
69. Wilms, Ueber die Dermoidcysten und Teratome mit besonderer Berücksichtigung der Dermoide der Ovarien. Deutsch. Arch. f. klin. Med., Bd. 55, 1895, S. 289.
70. — Ovarialembryome in: Martin, Die Krankheiten der Eierstöcke und Nebeneierstöcke, S. 570.
71. Walthard, Ueber Struma colloides cystica im Ovarium. Zeitschr. f. Geb. u. Gyn., 1903, Bd. 50, S. 567.
72. Yamagiva, Zwei Fälle von Dermoidcyste des Ovariums mit carcinomatöser Degeneration und Metastasenbildung. Virch. Arch., 1897, Bd. 147, S. 99.
73. Zalenski, Ueber die carcinomatöse Degeneration der Dermoidcysten. Russki Wratsch.

Lebenslauf.

Ich, Otto Eugen Alfred Franck, wurde geboren am 20. April 1883 in Hof a. d. Saale, als Sohn des praktischen Arztes und Bahnarztes, Kgl. Hofrates Dr. med. Arnold Franck und seiner Frau Marie, geb. Prinzing. Nach Besuch der Volksschule in Hof kam ich auf das Gymnasium ebendaselbst, welches ich im Juli 1901 mit dem Zeugnis der Reife verliess. Im Wintersemester 1901/02 hörte ich als Studierender der allgemeinen Abteilung auf der Technischen Hochschule in München Physik und Chemie, war auch einige Zeit auf der Sternwarte in Bamberg tätig, um im April 1902 als Offiziersadspirant bei der Kaiserl. Marine einzutreten. Im März 1903 erhielt ich das Patent zum Fähnrich zur See, sah mich aber im Herbste desselben Jahres infolge Krankheit genötigt, aus dem aktiven Dienst in der Kais. Marine auszuscheiden und meine Ueberführung zur Marinereserve zu erbitten. Im Wintersemester 1903 bezog ich die Universität München und wandte mich dem Studium der Medizin zu. Im Mai 1906 bestand ich die ärztliche Vorprüfung in München. Zwei meiner klinischen Semester brachte ich in Kiel, die übrigen drei in München zu und bestand hier im Dezember 1908 die ärztliche Hauptprüfung. Als Medizinalpraktikant war ich dreiviertel Jahre an der I. med. Klinik tätig; am 1. Oktober trat ich am Pathologischen Institut ein.